CAPITULO 11:
VENTRICULOS LATERALES

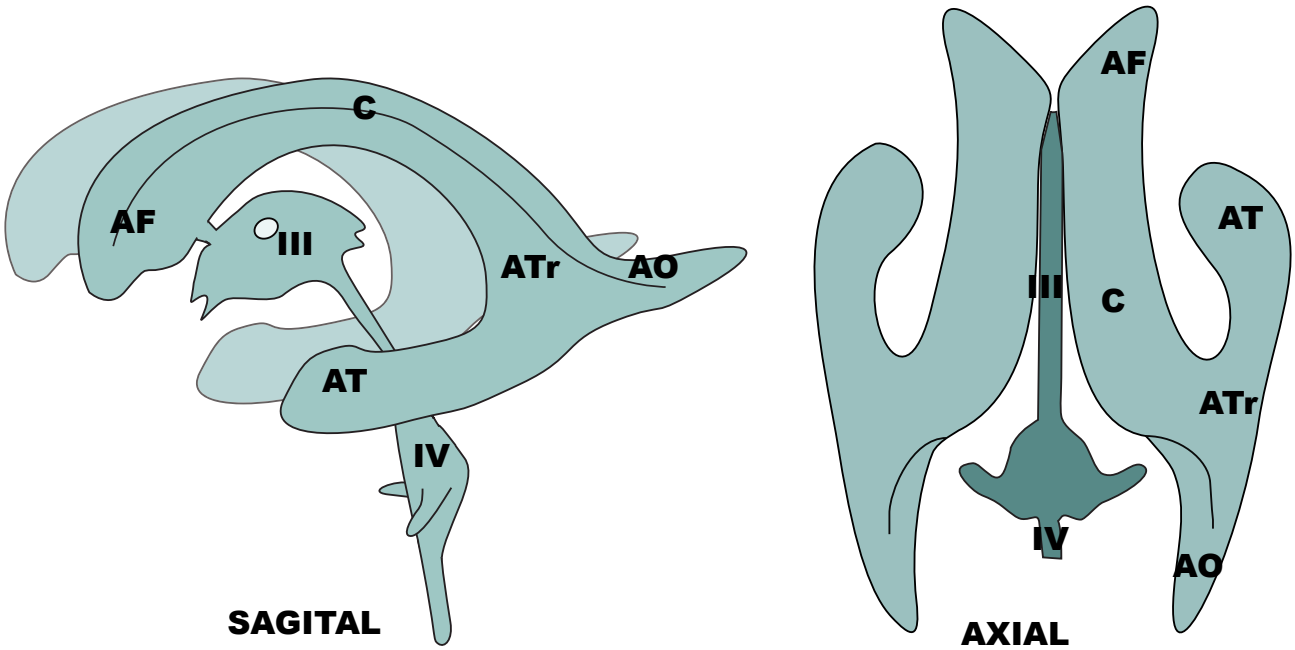

Esquema Nº 81: Ventrculos laterales. AF: asta frontal; C: cuerpo del ventrículo; ATr: atrio ventricular; AO: asta occipital; AT: asta temporal; III: tercer ventrículo; IV: cuarto ventrículo.

Constituyen cavidades anfractuosas, estereotipadas, situadas en el espesor de los hemisferios cerebrales. Su forma puede compararse a una C abierta hacia adelante (esquema 80/81) o bien como si fueran los dedos índice y pulgar dirigiéndose a tomar un objeto, en el cual el índice representaría la prolongación frontal, el pulgar la temporal y la eminencia tenar equivaldría al atrio. Entre los dedos pulgar e índice se ubicarían imaginariamente los ganglios basales.

Existen otras estructuras de forma general circular, que acompañan a los ventrículos en su trayecto, como el **fórnix**, la **stría semicircularis** o **terminalis** y el cuerpo calloso.

Las cavidades ventriculares se encuentran ocupadas por líquido céfalo-raquídeo, presentando accidentes, en general como prominencias suaves y redondeadas, generalmente reconocibles y que sirven como jalones que guían al cirujano en la navegación intracavitaria.

Otro punto importante es lo prominente de los elementos venosos en relación a los arteriales, dado que estos

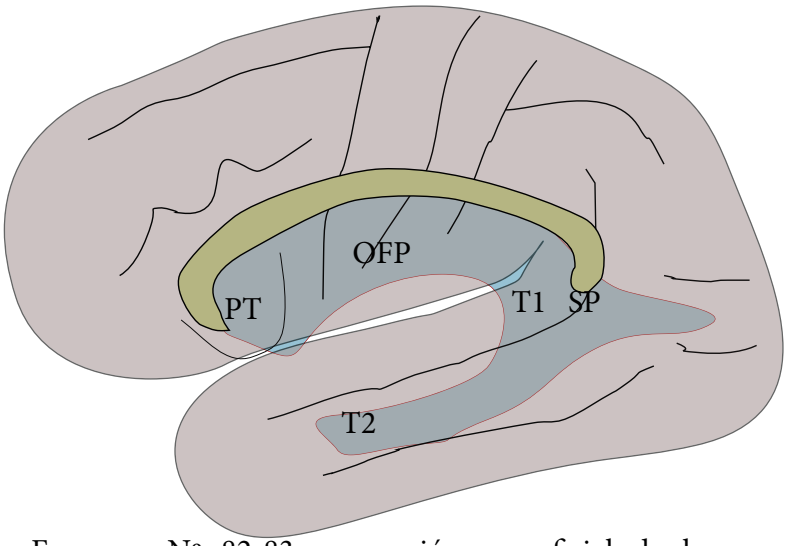

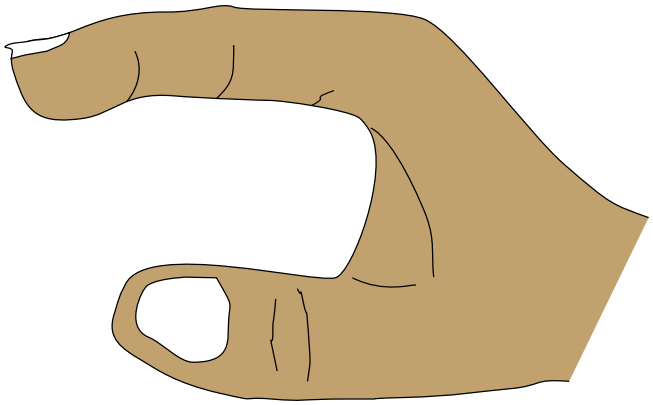

Esquema Nº 82-83: proyección superficial de los ventrículos laterales. El asta anterior y el cuerpo del ventrículo se proyectan a la altura del opérculo fronto-parietal (OFP). El atrio se proyecta a la altura de la parte posterior de T1 y el cuerno temporal por debajo de T2, 15 mm por encima del borde inferior del hemisferio

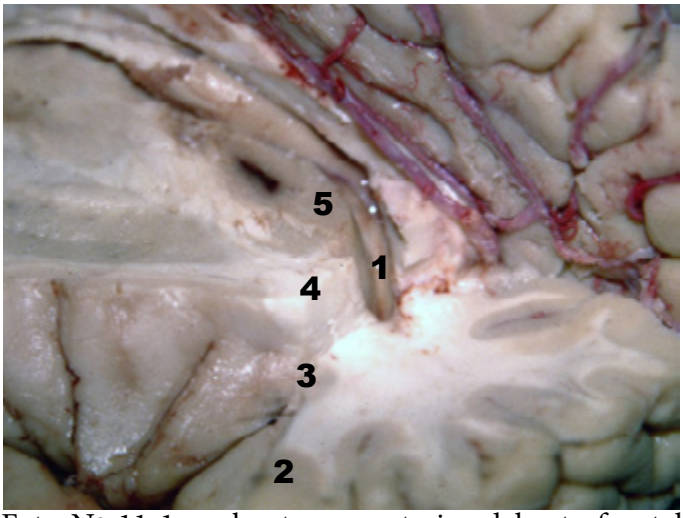

Foto Nº 11-1 : el extremo anterior del asta frontal (1) se proyecta superficialmente a nivel de la pars triangularis (2). De afuera hacia adentro, encontramos el extremo anterior de la ínsula (3), extremo anterior de la cápsula interna (4) y la cabeza del núcleo caudado (5)

ingresan por la **cisura coroidea**, perdiéndose rápidamente en los plexos coroideos.

Dada su ubicación profunda, no hay manera de entrar a los ventrículos laterales sin incidir algún tipo de elemento neural. Dado que se hace perentorio reducir el grado de lesión del tejido noble, es que considero de suma importancia un acabado conocimiento anatómico de los accidentes ventriculares y la relación de las cavidades que estamos considerando con las formaciones comisurales y de superficie para lograr un acceso más directo y comodo.

REPAROS EXTERNOS

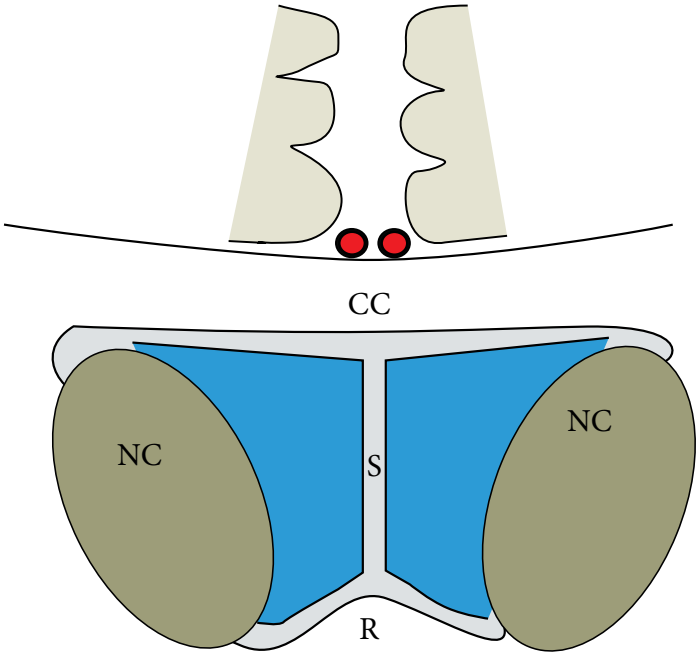

Esquema Nº 84 y foto Nº 11-2 : Asta frontal. CC: cuerpo calloso. NC: cabeza del núcleo caudado. R: rostrum del cuerpo calloso. S: septum.

La proyección superficial de la rodilla del cuerpo calloso se encuentra a nivel de la **pars triangularis** del III giro frontal (foto 11-1) y la del **rodete del cuerpo calloso** en la región temporal posterior del lóbulo temporal, a la altura del surco paralelo o **surco temporal superior**. Así el asta anterior y el cuerpo del VL se proyectan a lo largo del **opérculo fronto-parietal**, mientras que el atrio lo hace a la altura de la porción posterior de T1. El asta temporal se oculta detrás de T2, aproximadamente unos 15 mms por encima del borde inferior del hemisferio.

Si bien es factible punzar al ventrículo casi desde cualquier lugar de la corteza, existen zonas predeterminadas que evitan en general áreas funcionales corticales, fundamentalmente el área motora. Así por ejemplo el asta frontal puede ser punzada 2,5 cms por delante de la sutura coronal y 2,5 cms por fuera de la línea media, mientras que la punción del atrio suele efectuarse 7 cms por encima del inion y 3 cms por fuera de la línea media, correspondiendo a la zona de la eminencia parietal.

CONSTITUCION DE LOS VENTRICULOS

Se consideran 5 partes:

- Asta o prolongación frontal
- Cuerpo del ventrículo lateral
- Atrio ventricular
- Asta temporal o esfenoidal
- Asta occipital

ASTA FRONTAL

Se ubica en el espesor del lóbulo frontal. El cuerpo calloso abraza ésta porción del ventrículo cerrándola por arriba, adelante y luego abajo, formando así 3 de las paredes de la misma (esquema 84 y foto 11-2))

Su pared superior o techo lo forma el **cuerpo calloso** (CC), la pared anterior la rodilla del mismo, mientras que la pared inferior el pico o **rostrum** de la comisura

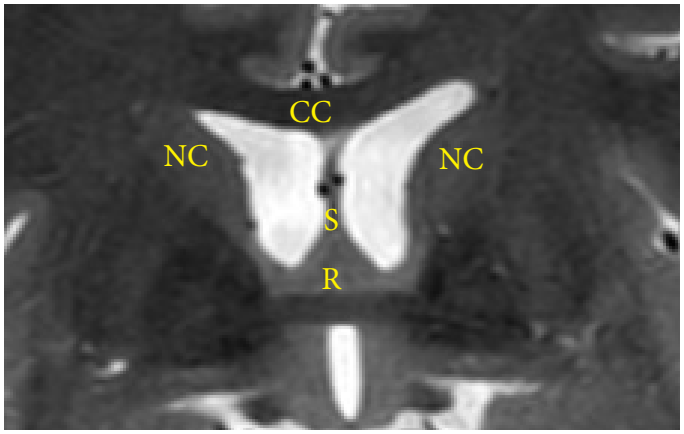

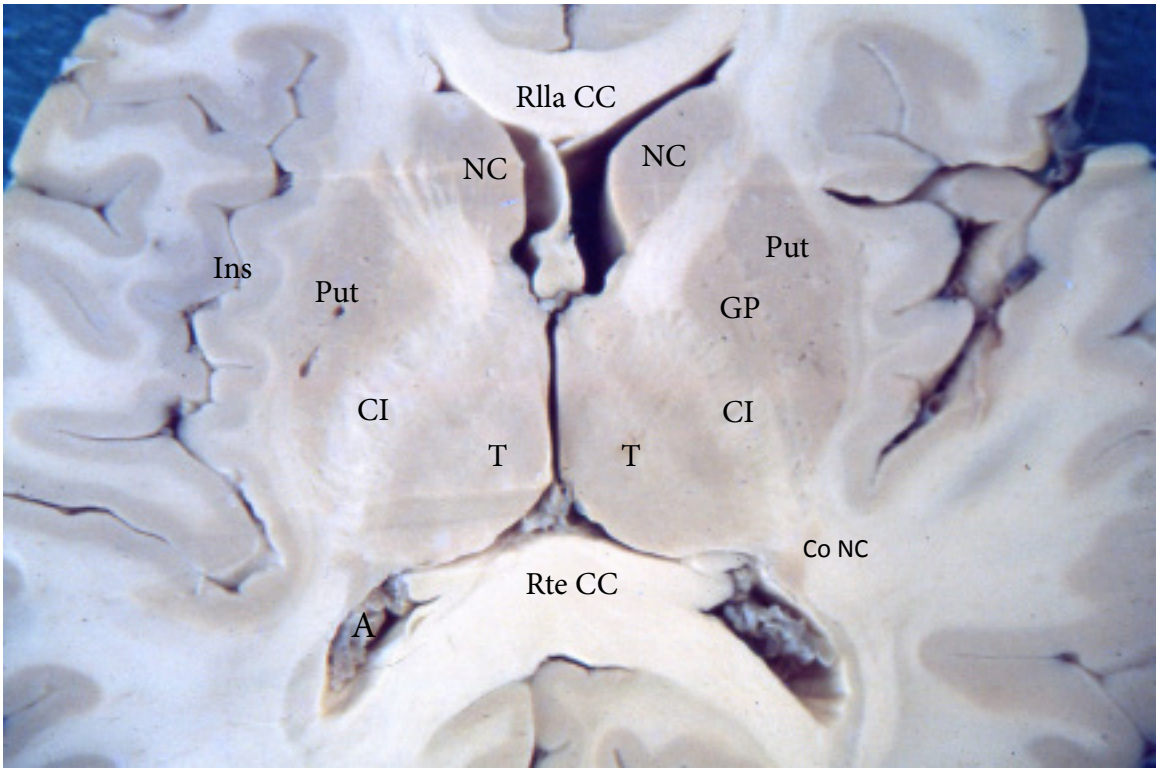

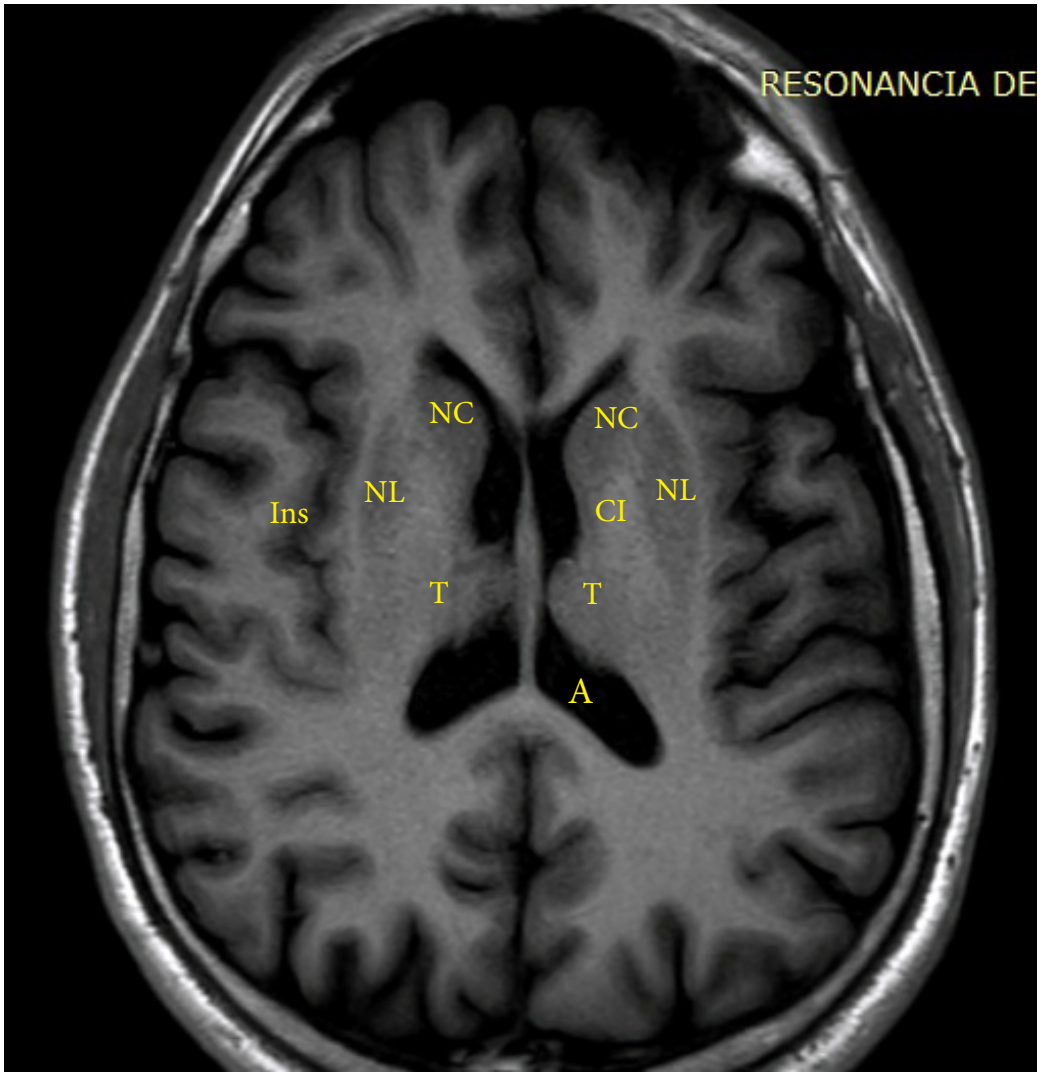

Fotos Nº 11-3/4: corte anatomico y su equivalente en resonancia. A: atrio CI: cápsula interna; Ins: ínsula de Reil; NC: núcleo caudado; NL: núcleo lenticular: GP: globus pallidum; Put: putamen; Rlla CC: rodilla del cuerpo calloso; Rte CC: rodete del cuerpo calloso; Co NC: cola del núcleo caudado

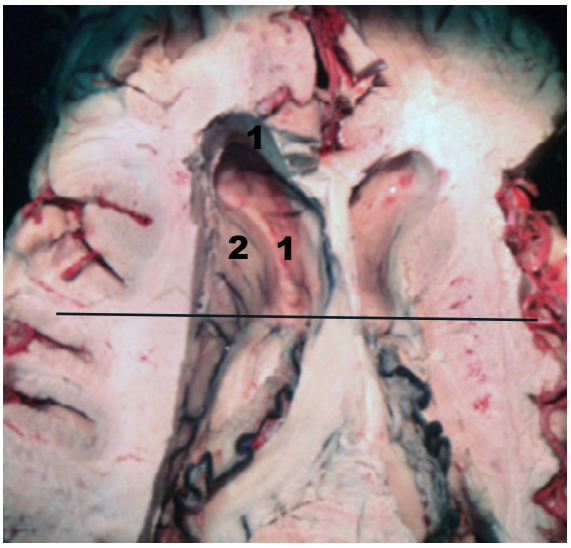

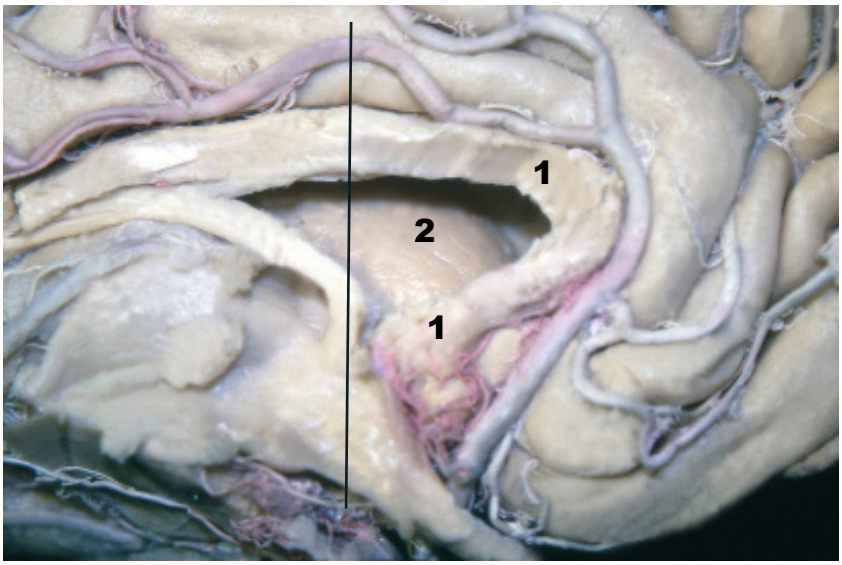

Fotos Nº 11-5/6 : Asta frontal. El techo, pared anterior y piso está formado por el cuerpo calloso (1). El núcleo caudado (2), de color grisáceo, forma la pared lateral de ésta prolongación. La pared medial es el septum. Las líneas negras marcan el límite entre el asta frontal y el cuerpo del ventrículo.

interhemisférica. La pared medial está constituída por el **septum pellucidum** y la pared lateral por la **cabeza del núcleo caudado**, que se presenta como una masa ovoidea, de color grisáceo.

Es importante mencionar que desde el extremo anterior de la prolongación frontal hasta el **agujero de Monro** *hay una distancia que oscila entre 2 a 3 cms, lo que debe tenerse en mente al buscar el Monro, dado que con la magnificación del microscopio es factible perderse en el asta frontal.*

En relación a la superficie cortical, el extremo anterior del asta frontal se ubica a la altura de la pars triangularis del III giro frontal. Ente este giro y el asta frontal se ubican de afuera adentro el borde anterior de la ínsula, el extremo anterior de la cápsula interna y la cabeza del núcleo caudado.

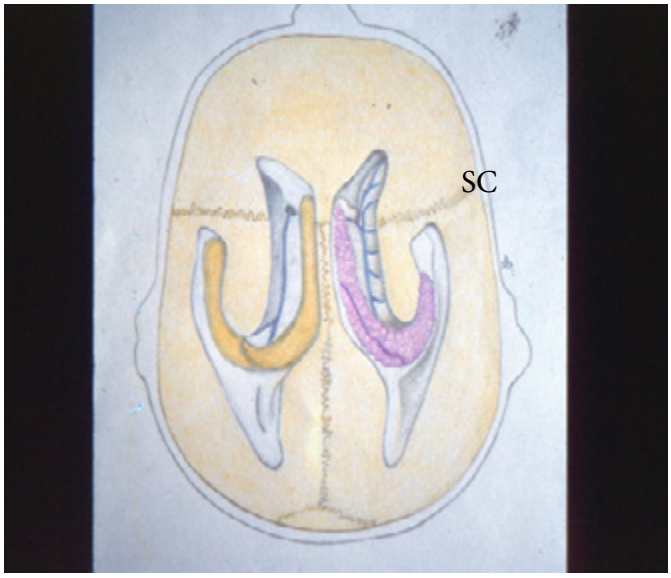

Esquema Nº 85 : el dibujo muestra la sutura coronal (SC) y como la prolongación frontal del ventrículo se extiende por delante de dicha sutura, por lo cual es un buen sitio para punzar el ventrículo hacerlo 2,5 cms por delante de la coronal y 2,5 cms por fuera de la línea media.

El asta frontal se abre hacia atrás en el cuerpo del ventrículo lateral, siendo el límite convencional el agujero interventricular de Monro (fotos 11-5/6).

CUERPO DEL VENTRICULO LATERAL

Presenta ambos extremos abiertos, el anterior al asta frontal y el posterior al atrio (foto 11-7 y esquema 86) Su pared superior está formada por el cuerpo calloso y su pared lateral por el núcleo caudado. El septum ocupando el espacio entre el fórnix y el CC, constituye la pared medial; aquí el septum va disminuyendo paulatinamente su altura hacia atrás, a medida que el fórnix va subiendo hasta encontrar el CC. El piso de esta porción del ventrículo la forman el tálamo y el fórnix entre los cuales se interpone la **cisura coroidea.**

El borde entre el piso o pared inferior y la lateral es el **surco opto-estriado**, ocupado por la vena del mismo nombre y más profundamente por la **stría semicircularis**. Como ya mencionáramos el Monro, que se constituye al separarse el fórnix del polo anterior del tálamo, marca la separación del cuerpo ventricular del asta anterior. Por detrás el punto más posterior del cuerpo del ventrículo, corresponde al momento en que el fórnix se reúne con el CC. Lateralmente, justo enfrente al Monro, entre el tálamo y el núcleo caudado, la rodilla de la cápsula interna se relaciona cercanamente con la luz ventricular.

Si consideramos al asta frontal y al cuerpo del ventrículo como una unidad, para ingresar quirúrgicamente al mismo se conocen 2 formas: transcortical frontal o interhemisférico transcalloso. El abordaje transcortical, elegido preferentemente cuando hay dilatación ventricular se hace mediante corticotomía o por un surco 2 a 3 cms por delante de la coronal y 2 a 3 cms de la línea

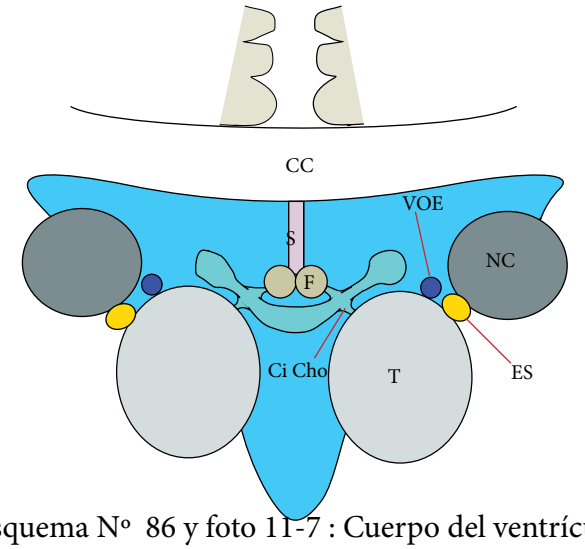

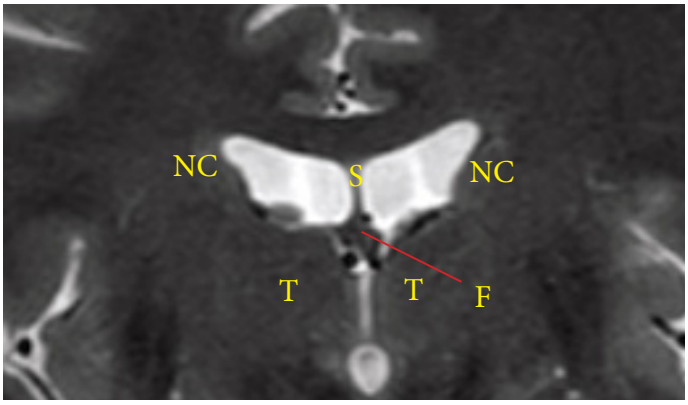

Esquema Nº 86 y foto 11-7 : Cuerpo del ventrículo lateral, con el cuerpo calloso (CC) en su techo, septum (S) en su pared medial. La pared lateral la forma el núcleo caudado (NC) Este está separado del Tálamo (T) por el surco opto-estriado donde se ubica la vena homónima (VOE). La pared inferior la completa el fórnix (F). Entre el fórnix y el tálamo se ubica la cisura coroidea (Ci Cho)

media tunelizando luego la sustancia blanca hasta el ventrículo. El abordaje transcalloso, preferible cuando no hay dilatación ventricular, consiste en una callosotomía anterior, luego de separar el lóbulo frontal de la hoz del cerebro.

ATRIO VENTRICULAR

Se puede considerar que el atrio tiene una forma general de pirámide triangular, con su vértice posterior hacia el asta occipital y una base anterior, ubicada sobre el **pulvinar talámico** (fotos 11-25/27). Se desprende así que vamos a considerar 3 caras en este segmento del ventrículo: una cara medial, una súpero-lateral y otra inferior o piso del atrio, además de la base ya mencionada.

La pared medial (foto 11-24) está constituída por dos prominencias, una superior llamada **bulbo**, que no es otra cosa que la proyección hacia la luz ventricular del **fórceps major** del cuerpo calloso y otra prominencia inferior conocida como **calcar avis** o **espolón de Morán**, generada por la expresión ventricular de la cisura calcarina.

El piso del atrio lo forma, un área triangular conocida como **trígono colateral**, prolongación posterior de la **eminencia colateral**, que es el piso del ventrículo elevado por el surco del mismo nombre.

La pared súpero-lateral la forman el rodete del cuerpo calloso y las fibras del **tapetum**, las cuales caen a manera de un manto sobre la cara lateral del atrio.

La base de la pirámide o pared anterior del atrio está ocupada mayormente por el pulvinar talámico, interrumpido en su parte medial por el recorrido delfórnix,

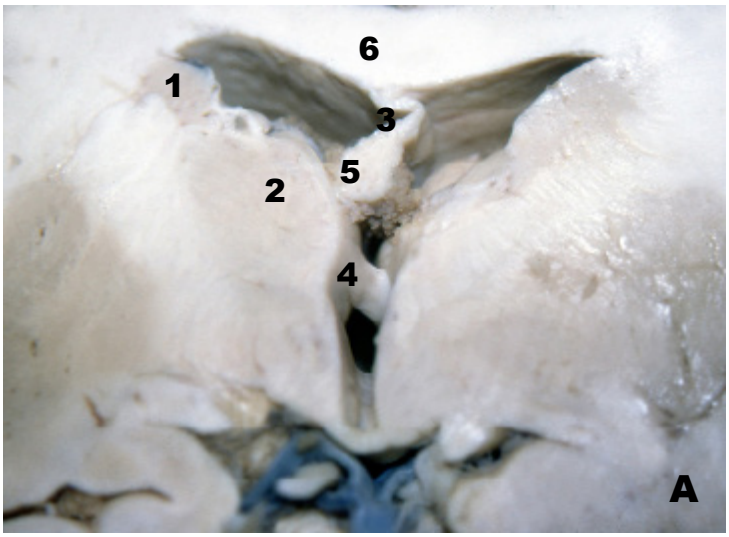

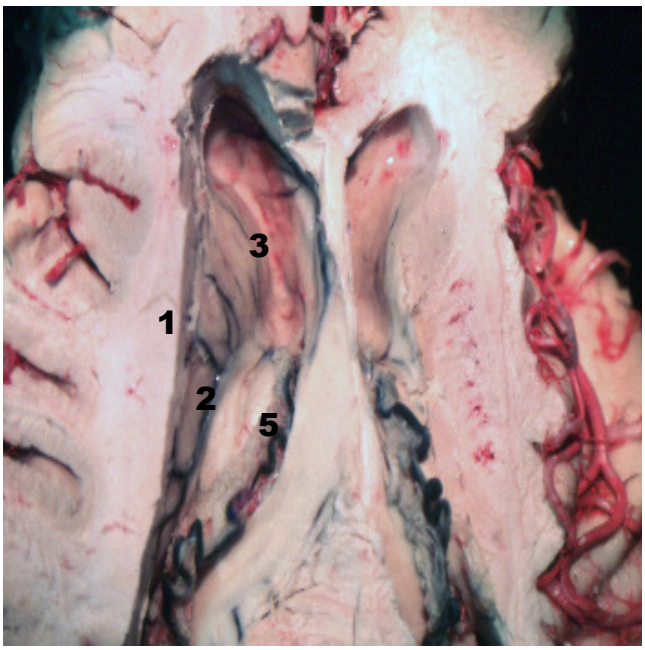

Fotos Nº 11-8/9 : Cuerpo del ventrículo lateral. Su pared lateral la forma el cuerpo del caudado (1), su piso el tálamo (2) con el fórnix (5), con la cisura coroidea interpuesta entre ambos. Su pared medial es el septum (3) y su techo el cuerpo calloso (6)

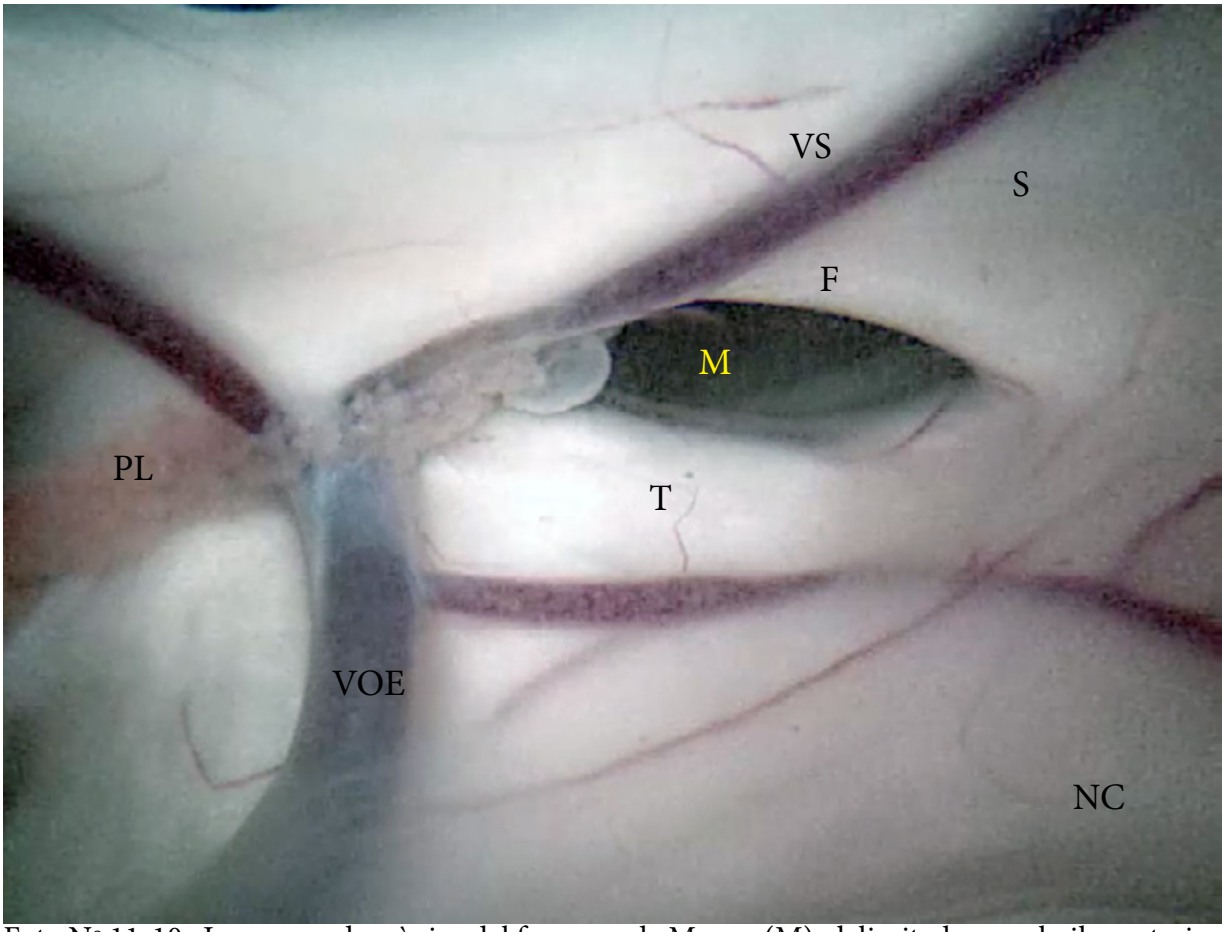

Foto Nº 11-10 : Imagen endoscòpica del foramen de Monro (M), delimitado por el pilar anterior del fórnix (F) y el tálamo (T). Más lateralmente se manifiesta el núcleo caudado (NC). S: septum. Las venas septal (VS) optoestiada (VOE) se unen detrás del Monro para formar la vena cerebral interna. PL: plexo coroideo.

Captura de pantalla 2023-02-25 a las 11.44.46 Captura de pantalla 2023-02-25 a las 11.44.46 Captura de pantalla 2023-02-25 a las 11.44.46 girando alrededor del mismo, dirigiéndose hacia el piso del asta temporal. La **cola del núcleo caudado** se ubica por fuera del **pulvinar** girando hacia el techo del asta temporal, en el ángulo entre la pared súperolateral y la base.

El atrio se abre hacia adelante y arriba en el cuerpo del ventrículo lateral y hacia adelante y abajo en el asta temporal con la masa del tálamo entre ambas extensiones. Hacia atrás el atrio se continúa con la prolongación occipital. En el interior del atrio el plexo coroideo toma un aspecto prominente denominándosele **glomus coroideo** (foto 11-26), el cual frecuentemente es visto calcificado en las tomografías.

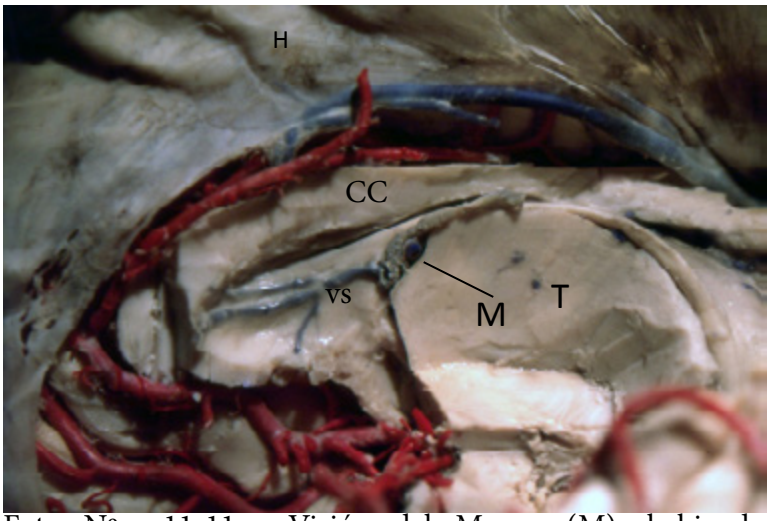

Foto Nº 11-11 : Visión del Monro (M), habiendo seccionado parcialmente el tálamo (T). Se ve la vena septal (vs) sobre el septum. CC: cuerpo calloso. H: hoz del cerebro con el seno sagital inferior sobre su borde libre.

Para ingresar quirúrgicamente al atrio podemos utilizar ya sea una vía lateral temporal, haciendo una corticotomía unos 15 a 20 mms por encima del borde inferior del hemisferio, utilizando en lo posible un surco. Entrar por debajo permitiría rodear las fibras que recorren la cara lateral del atrio y el asta occipital y que son los **fascículos longitudinales superior, inferior** y las **radiaciones ópticas**. *No obstante es difícil determinar la posición exacta de las radiaciones y por ende respetarlas en el abordaje. También se ha descripto alteración en el reconocimiento de emociones en abordajes al hemisferio no dominante.*

Otra posibilidad es ingresar por el lóbulo parietal, sobre todo para lesiones izquierdas, centrando la craneotomía en el **punto de Keen** *(3 cms por arriba y 3 cms detrás del conducto auditivo externo). La forma más directa para ingresar a través del techo del ventrículo es utilizar el* **surco intraparietal**,

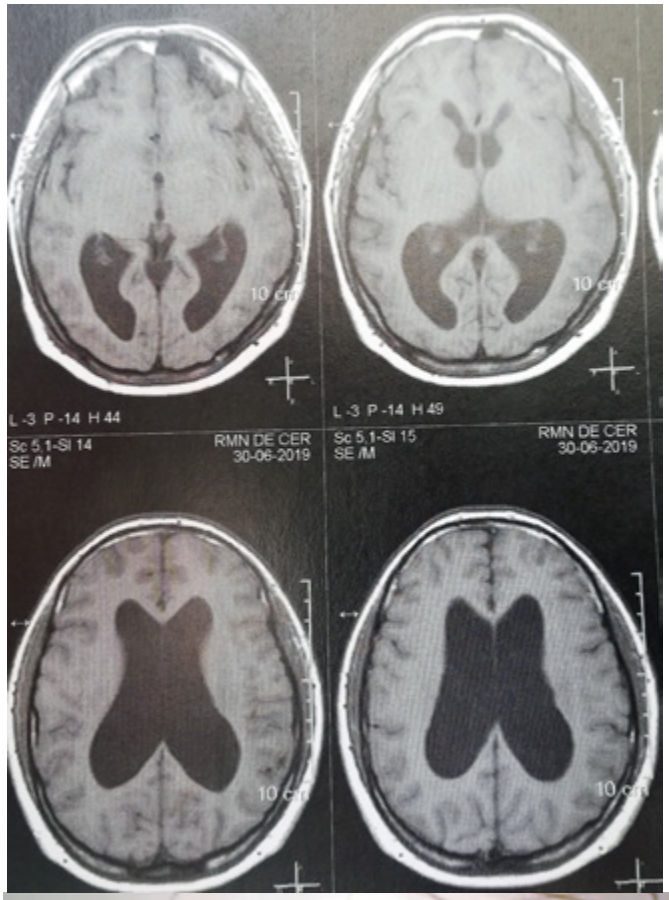

Fotos Nº 11-12/16 : Paciente joven con edema de papila, como manifestación clínica. Nótese en la resonancia de la izquierda la franca dilatación de los ventrículos laterales, con cierta configuración normal del asta frontal y un tercer ventrículo chico. El Monro (M) es muy chico y se encuentra obstruído por una menbrana (A). En B el Fogerty perfora dicha membrana y el Monro es dilatado (C) F: fornix; PL: plexo coroideo; S: septum; T: tálamo. Luego de la septostomía al explorar el lado opuesto se encuentra el Monro contralateral muy estrechado.

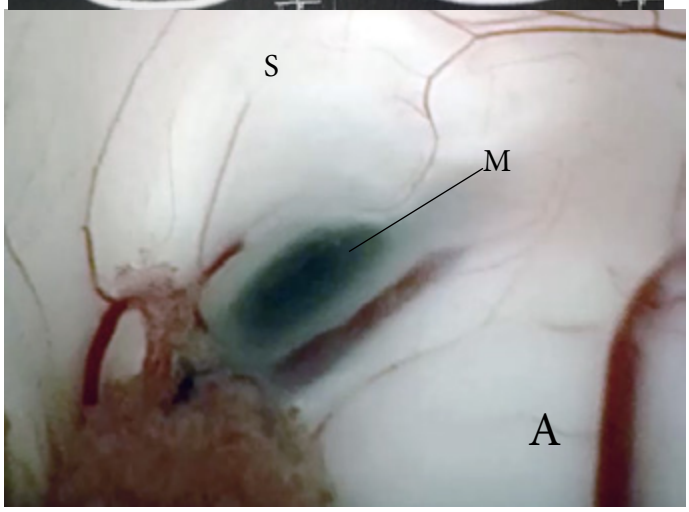

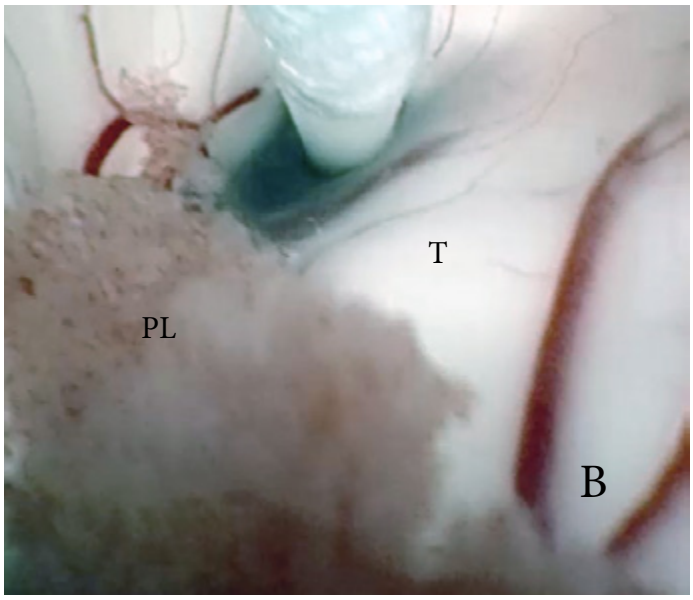

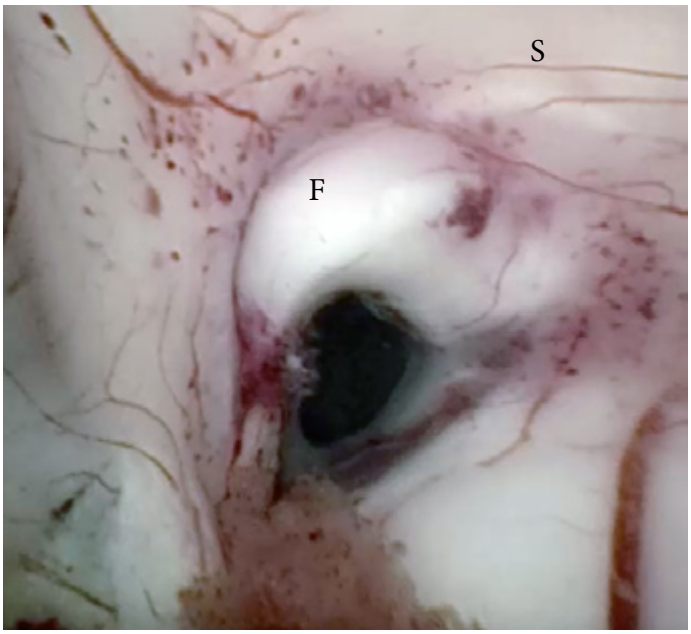

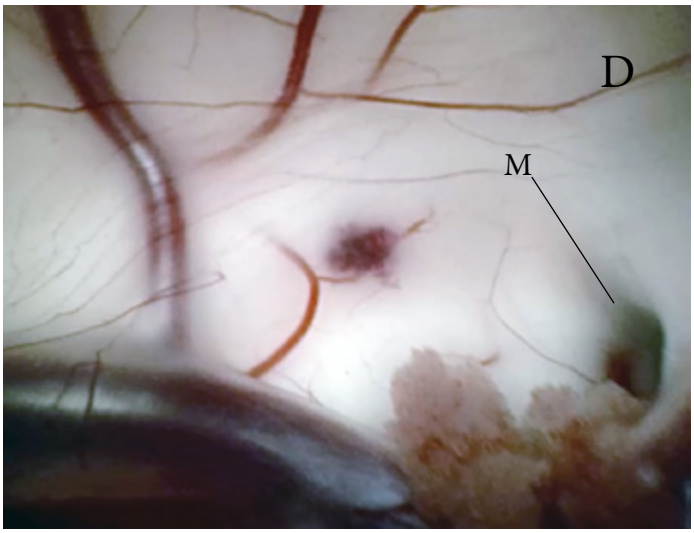

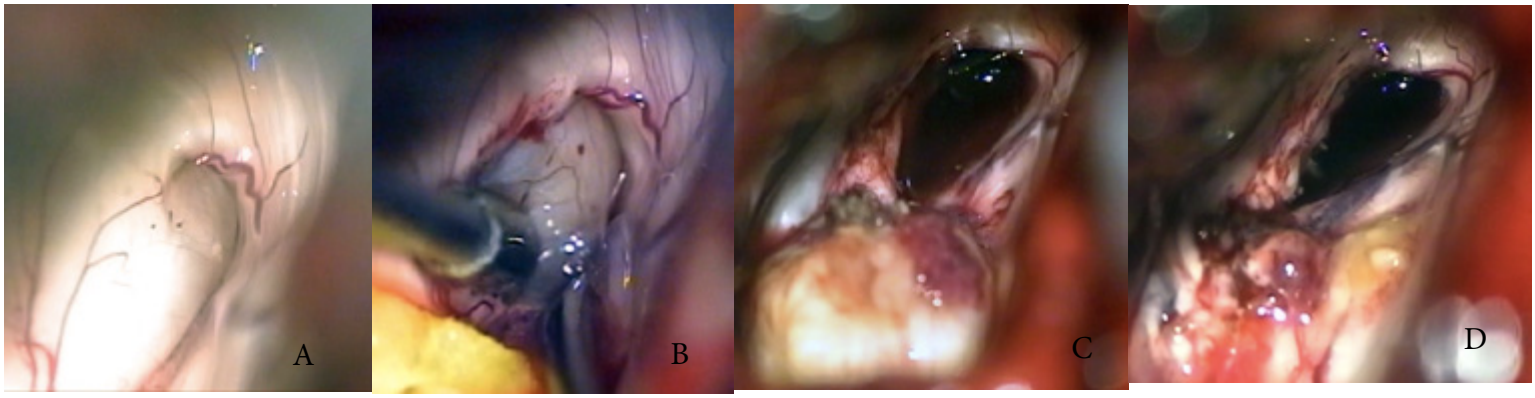

Fotos Nº 11-17/20 : Quiste coloideo del tercer ventrículo, que bloquea el Monro. En A se observa el tumor bloqueando el Monro. En B el tumor ha sido punzado y se vierte material mucoide del mismo. En C el quiste ha sido evertido del Monro, estando sólo unido por un pedículo. En D el tumor ha sido resecado.

que es relativamente sencillo de identificar por su orientación paralelo a la línea media, unos 3 cms por afuera de la misma. También ha sido usado el **giro parietal superior** *para entrar por el techo del ventrículo.*

El abordaje interhemisférico parieto-occipital o occipital transcingulado entrando al atrio por el **giro cingulado** *o el precuneo también ha sido preconizado. Colocando al paciente con el lado de la lesión hacia abajo permitirá que el hemisferio caiga por gravedad lejos de la hoz facilitando el abordaje. Dado que sobre la cara medial del atrio no hay radiaciones ópticas el riesgo de déficit visual es menor aunque se han descripto trastornos de la memoria reciente. Una variante descripta recientemente es el interhemisférico contralateral transhoz o sea abordando la lesión reclinando el lóbulo occipital contralateral y seccionando la hoz, entrando por girus cinguli o precuneus homolateral. Los que apoyan este abordaje mencionan que mejoraría el ángulo de visión.*

Otra forma relativamente compleja es por vía transtentorial supracerebelosa seccionando el tentorio y luego entrando por el **surco colateral** *al piso del atrio. Este podría ser un abordaje útil para lesiones situadas en la región medial y posterior del atrio.*

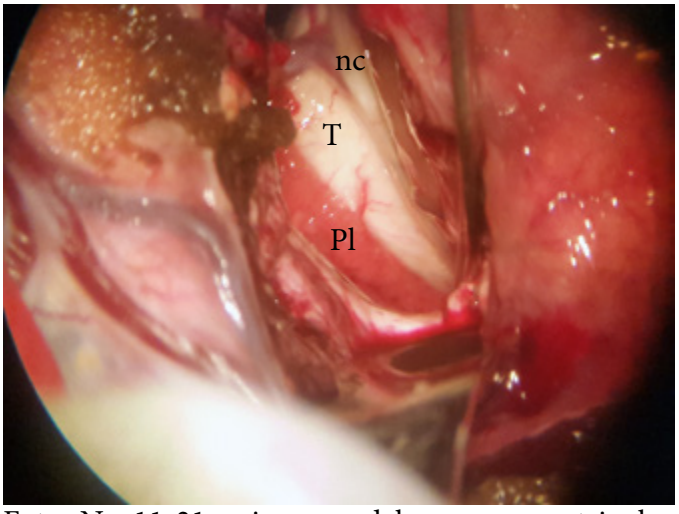

Foto Nº 11-21 : imagen del cuerpo ventricular en cirugía ventricular. T: tálamo. S: surco optoestriado. Nc: núcleo caudado Pl: plexo coroideo

ASTA OCCIPITAL

Su presencia es muy variable y en ocasiones está reducido a una simple hendidura. Su pared medial está constituída por el **bulbo** y el **calcar avis.** Se ha descripto una tercera prominencia situada por lo general algo inferior y por delante del calcar avis y que está formado por fibras comisurales que emergen del **esplenio** del cuerpo calloso en el ángulo entre la cola del hipocampo y el bulbo. La pared superolateral está ocupada por las fibras del tapetum reforzada por las radiaciones ópticas y el fascículo longitudinal inferior. El piso no es otra cosa que el **trígono colateral**.

ASTA TEMPORAL

Prolonga al atrio en el espesor del lóbulo temporal, terminando en general a 3 cms del polo del lóbulo temporal. Si se observa un corte coronal (foto 11-29) del cerebro a la altura del asta temporal, ésta porción del ventrículo aparece como una hendidura perpendicular al eje del tronco cerebral, apareciendo el **hipocampo** como la estructura más prominente.

Vamos a considerar en la conformación de ésta prolongación un piso, un techo y 2 bordes, lateral y medial.

El piso (foto 11-35) se forma de afuera adentro por la **eminencia colateral**, que es la expresión ventricular del surco del mismo nombre y que en el atrio se continúa con el **trígono colateral**. A continuación el hipocampo o **asta de Amón**, que aparece como una masa ovoidea blanquecina, que se va incurvando medialmente, a medida que se dirige hacia adelante, presentando así una concavidad medial. La superficie del hipocampo es el **alveus**, que es materia blanca subcortical, que se reúne en un tracto blanquecino situado sobre el borde medial del hipocampo, conocido como la **fimbria**. En el borde de ésta se inserta la **tenia fornicis**, uno de los anclamientos del plexo coroideo. Por este motivo la fimbria es realmente extraventricular. Más adentro encontramos el cuerpo franjeado o **giro dentado** y el **subiculum**, expresión de la cara superior del giro parahipocampal.

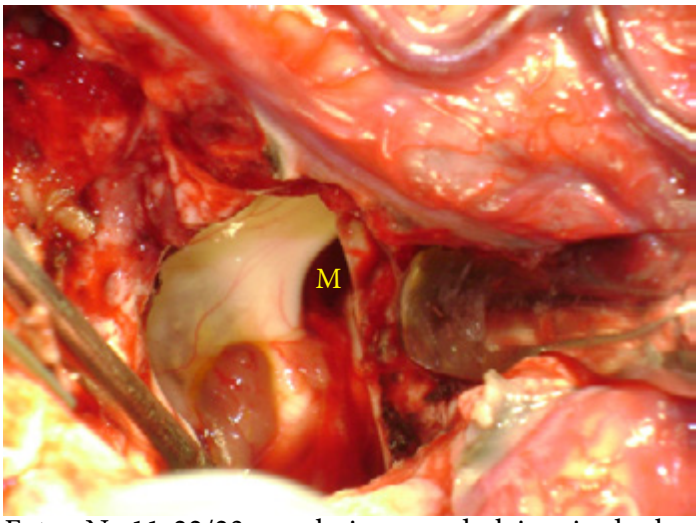

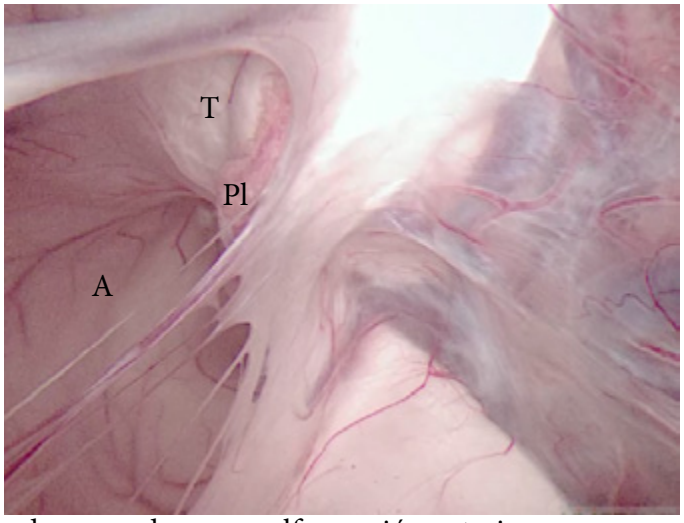

Fotos Nº 11-22/23 : en la imagen de laizquierda, luego de resecada una malformación arterio-venosa que alcanzaba el ventrículo, se visualiza el Monro (M). En la punta del aspirador se ve el aneurisma venoso de la mav, el cual originó el sangrado de la lesión. A la derecha imagen en una tercerventriculostomía endoscópica por hidrocefalia. La cavidad del atrio (A) es evidente con el tálamo (T) y el plexo coroideo (Pl). A la derecha de la imagen la comisura fornicis (Com F) está levantada por la dilatación ventricular, dejando ver la tela coroidea del techo del tercer ventrículo. Por transparencia se observan las venas cerebrales internas.

El techo del asta temporal está constituído medialmente por la **stría semicircularis**, la cual, transporta axones de la amígdala y por la **cola del núcleo caudado** (foto 11-31). Lateralmente se ubica la cortina de fibras del tapetum, las cuales discurren a nivel del borde lateral del ventrículo hacia el lóbulo temporal. El borde medial de ésta prolongación lo forma la cisura coroidea a través de la cual el ventrículo se comunica con la **cisterna ambiens**.

Las **radiaciones ópticas** guardan una relación importante con el cuerno temporal formando el loop o **asa de Meyer,** que representa el grupo más anterior de fibras geniculo-calcarinas, las cuales inicialmente recorren el techo ventricular hasta tan adelante, como a, unos 25 mms en promedio del polo temporal. Luego se curvarán hacia atrás sobre el borde lateral del asta temporal a unos 55-60 mms posteriores al polo temporal. La lesión del asa de Meyer generará una cuadrantopsia superior contralateral.

El **complejo nuclear amigdalino** guarda una relación fundamental con el cuerno temporal. Esta masa de núcleos protruye endoventricularmente en el extremo anterior de la cavidad, ocupando parte del uncus y expresándose en la región temporal mesial mediante el **giro semilunar**. *Esta relación estrecha entre el complejo amigdaloideo y el hipocampo facilitaría la amigdalo-hipocampectomía en el curso de cirugía de la epilepsia*

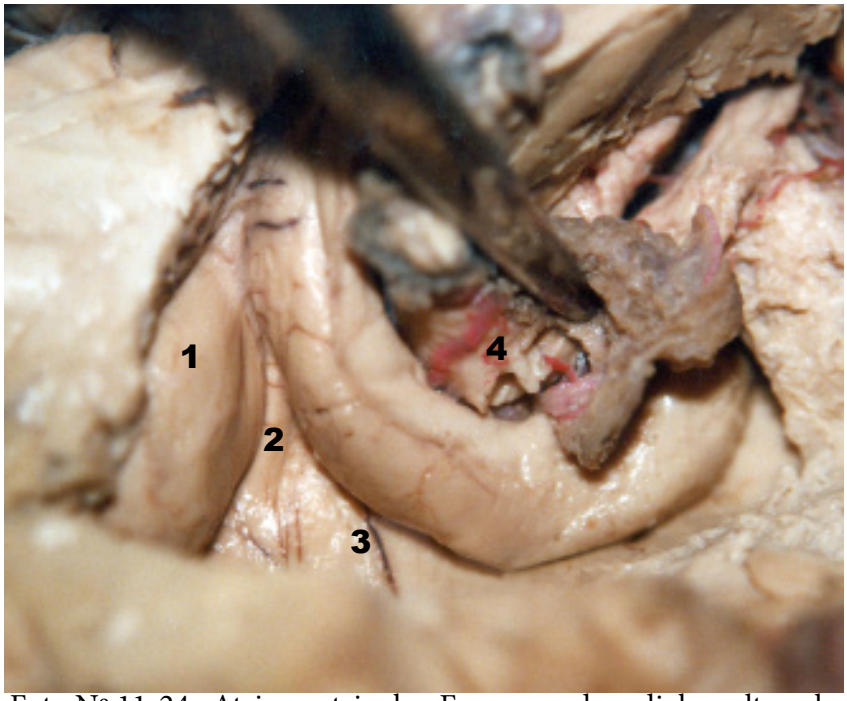

Foto Nº 11-24 : Atrio ventricular. En su pared medial resaltan el bulbo des asta posterior (1) y el calcar avis (2). El piso lo forma el trígono colateral (3), continuación de la eminencia colateral. La pared anterior la forma el tálamo (4).

El asta temporal puede ser abordado lateralmente a través del surco temporal inferior, en general unos 15 mms por encima del borde inferior del hemisferio, inferiormente mediante un abordaje subtemporal usando el surco colateral, entrando al ventrículo a través de la eminencia colateral o bien superiormente por medio del surco circunferencial de la ínsula o surco limitante inferior atravesando en este caso el pedúnculo temporal.

Las 3 estructuras más claramente visibles en el interior de la cavidad ventricular son el hipocampo como una masa ovoidea blanquecina y el plexo coroideo. Si necesitáramos entrar a la cisterna ambiens vía la cisura coroidea, es fundamental

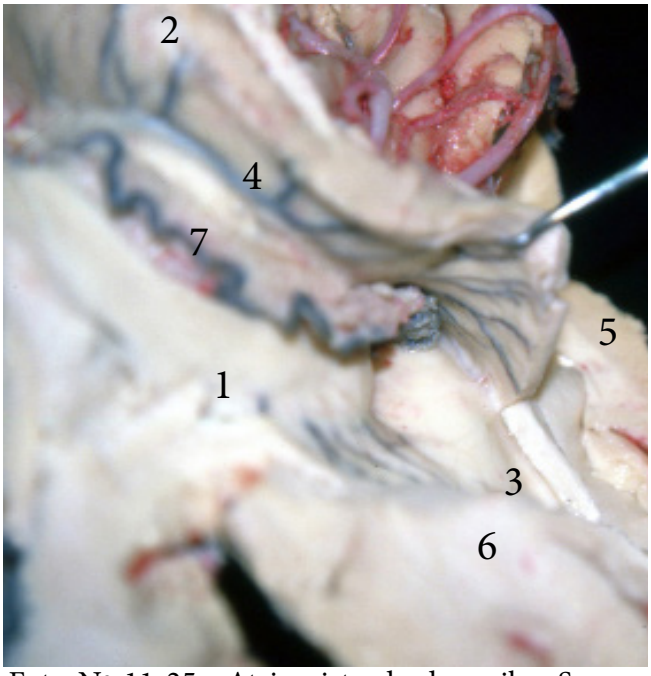

Foto Nº 11-25 : Atrio visto desde arriba. Se ven el tálamo (1) y el núcleo caudado (2). El trígono colateral forma el piso del atrio (3). La vena tálamo-estriada (4) recibe las caudadas posteriores. Las atriales laterales suelen formar un tronco común, hacia la VCI o la basal. Las atriales mediales perforan la comisura fornicis hacia la VCI o la basal. 7-Vena coroidea superior.

abrir la tela del lado de la tenia fornicis.

CISURA COROIDEA

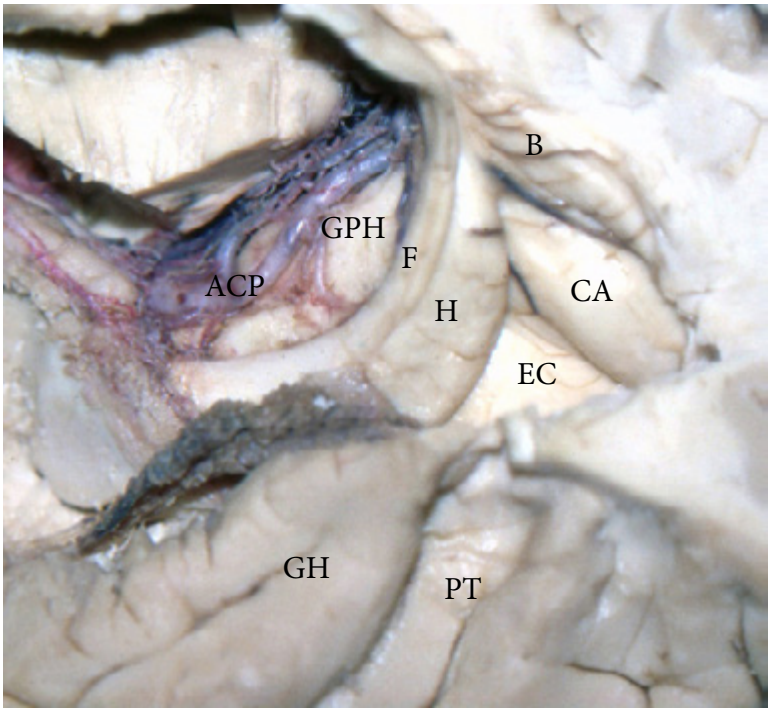

Foto Nº 11-27 : imagen del atrio ventricular, habiéndose resecado totalmente el tálamo. F: fimbria H: hipocampo. B: bulbo del asta posterior. CA: calcar avis. EC: eminencia colateral GPH: giro parahipocampal ACP: arteria cerebral posterior. GH: giro de Heschl PT: plano temporal

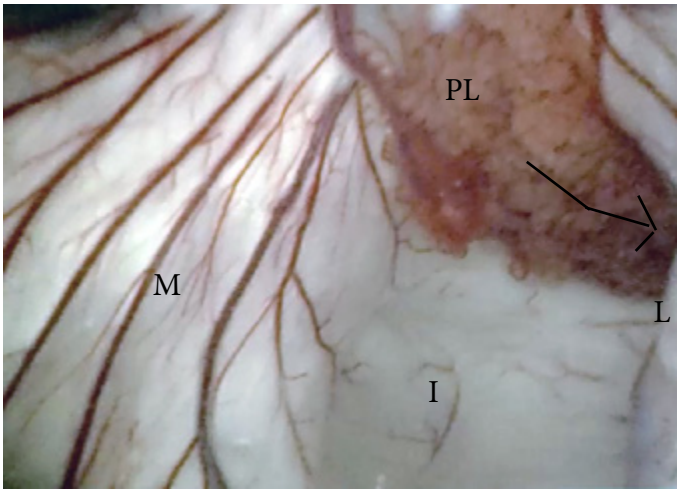

Foto Nº 11-26 : imagen endoscópica del atrio ventricular en un paciente con hidrocefalia. Nótese como los accidentes de las paredes se han alisado por efecto de la dilatación ventricular. M: pared medial con abundancia de vasos L: pared lateral I: piso del atrio. PL: Plexo coroideo. La flecha marca la transición hacia el asta temporal.

Es una larga hendidura que acompaña la forma general del ventrículo, o sea como una C abierta hacia adelante (foto 11-34/41), extendida entre el **Monro** y el llamado **punto coroideo inferior**, situado inmediatamente atrás del uncus y lateral al cuerpo geniculado externo. La cisura coroidea se ubica entre el tálamo y el fornix. Podemos dividir a la cisura en 3 partes:

1- Superior: a nivel del cuerpo del ventrículo lateral entre el cuerpo del fórnix y el tálamo. Desde el ventrículo y a través de la cisura accedemos al **velo interposito** y tercer ventrículo.

2- Posterior: a nivel del atrio entre la **crus del fornix** y el **pulvinar**. Desde el atrio y a través de ella tomamos contacto con la **cisterna cuadrigémina** y **región pineal**

3- Inferior: entre la **fimbria** del fórnix y el tálamo, a nivel del asta temporal. A través de ella encontramos la **cisterna ambiens** y el 1/3 posterior de la **cisterna crural.**

Tanto el fórnix como el tálamo, originan pequeñas estructuras festoneadas denominadas tenias, **tenia fornicis** la del fórnix y **tenia talami** la del tálamo, a partir de las cuales se inserta el plexo coroideo. Este acompaña todo el trayecto de la cisura, pasando a través del foramen de Monro, para continuarse con el plexo coroideo del III ventrículo.

IRRIGACION VENTRICULAR

La irrigación ventricular está a cargo principalmente de las arterias coroideas (11-39/40). La **coroidea anterior**, rama de la carótida interna, luego de

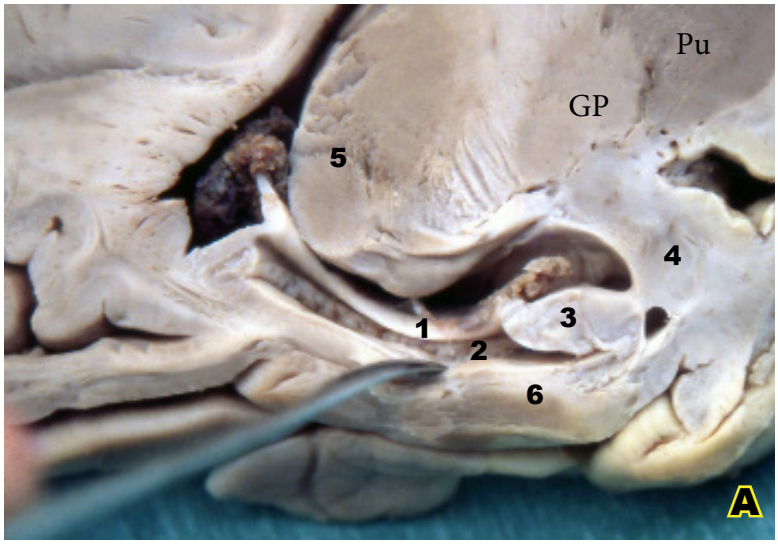

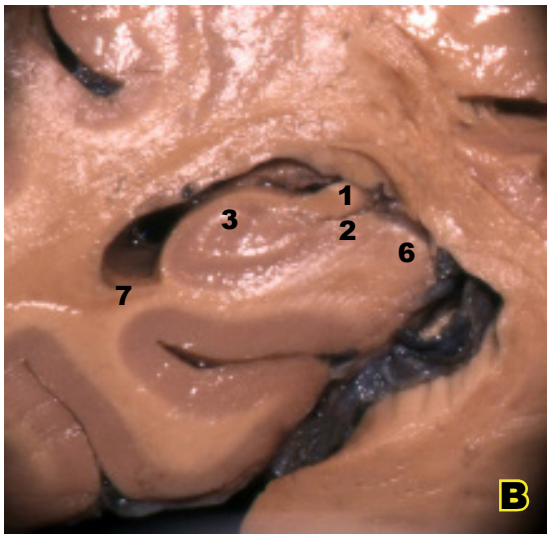

Fotos Nº 11-28/30: En A imagen sagital visto desde medial. En B corte coronal que pasa por el cuerno temporal. En C corte de resonancia 1-Fimbria 2- Giro dentado, situado entre la fimbria y el giro parahipocampal (6) 3-Hipocampo o asta de Ammon. 4-Complejo Nuclear Amigdalino 5-Tálamo 7-Eminencia colateral

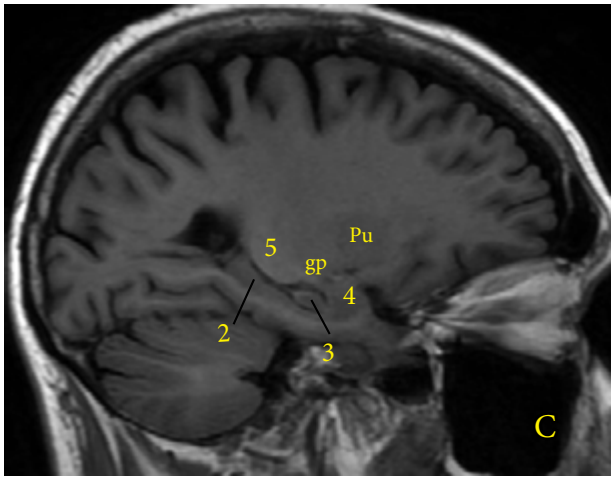

recorrer la cisterna crural, montada sobre el uncus, penetra a través del extremo ántero-inferior de la cisura coroidea, en el llamado **punto coroideo inferior** o plexual. Este vaso alimenta el asta temporal y parte del atrio. Las **arterias coroideas póstero-laterales** en número variable, de 1 a 6 nacen de la arteria cerebral posterior o bien de sus ramos corticales, para luego ingresar a través de la cisura coroidea al atrio y porción posterior del cuerpo del ventrículo. Existe una relación inversamente proporcional entre la coroidea anterior y la o las coroideas póstero-laterales, de manera tal que a mayor territorio de una se corresponde menor de la otra y viceversa.Por último la **coroidea póstero-medial**, nace en P1, a poco del nacimiento de la cerebral posterior del ápex del tronco basilar, rodea el mesencéfalo y a nivel de la **placa cuadrigémina** pasa lateral a la pineal para ingresar al **velo interposito**, en donde suministra ramas al cuerpo del ventrículo lateral. También entre las coroideas póstero-laterales y la póstero-medial existiría un equilibrio inverso.

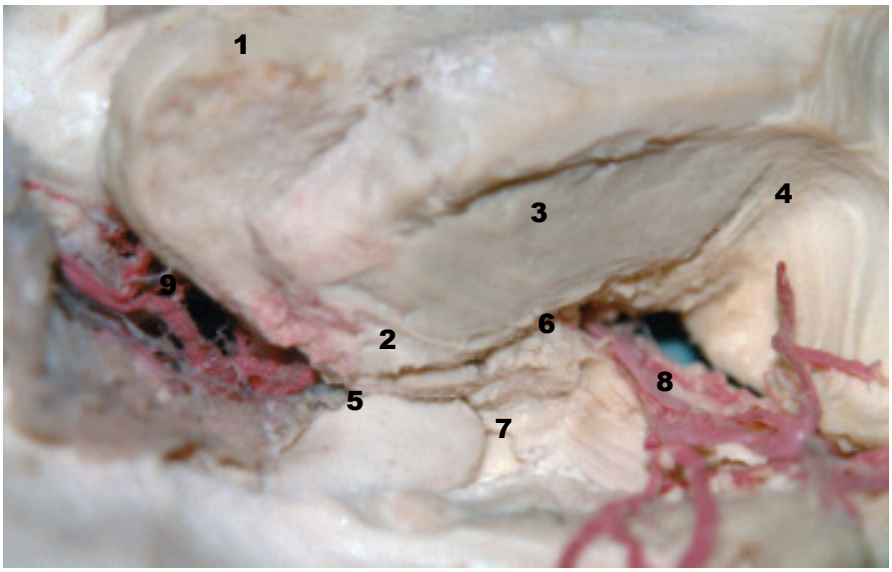

Foto Nº 11-31 : Prolongación temporal del ventrículo. El cuerpo del núcleo caudado (1) se continua en la cola del mismo (2) formando parte del techo del cuerno temporal. Sobresale el hipocampo (5) y por fuera la eminencia colateral (7). Por delante del hipocampo y en el extremo anterior del asta temporal se encuentra el complejo nuclear amigdalino (6). Se observan el putamen (3) y el fascículo uncinado (4). 8-Arteria silviana 9-Arteria cerebral posterior.

Las arterias coroideas suministran las denominadas **arterias subependimarias**, pequeños vasos de 40 a 500 micras de diámetro y que van a irrigar las paredes ventriculares. Su número es variable y puede haber entre 3 y 12. *Alguna de estas arterias suministran ramas ventriculófugas al parénquima adyacente al ventrículo a tal punto que hay reportes de infartos periventriculares o periatriales por manipulación y/o coagulación del plexo coroideo en cirugías ventriculares.*

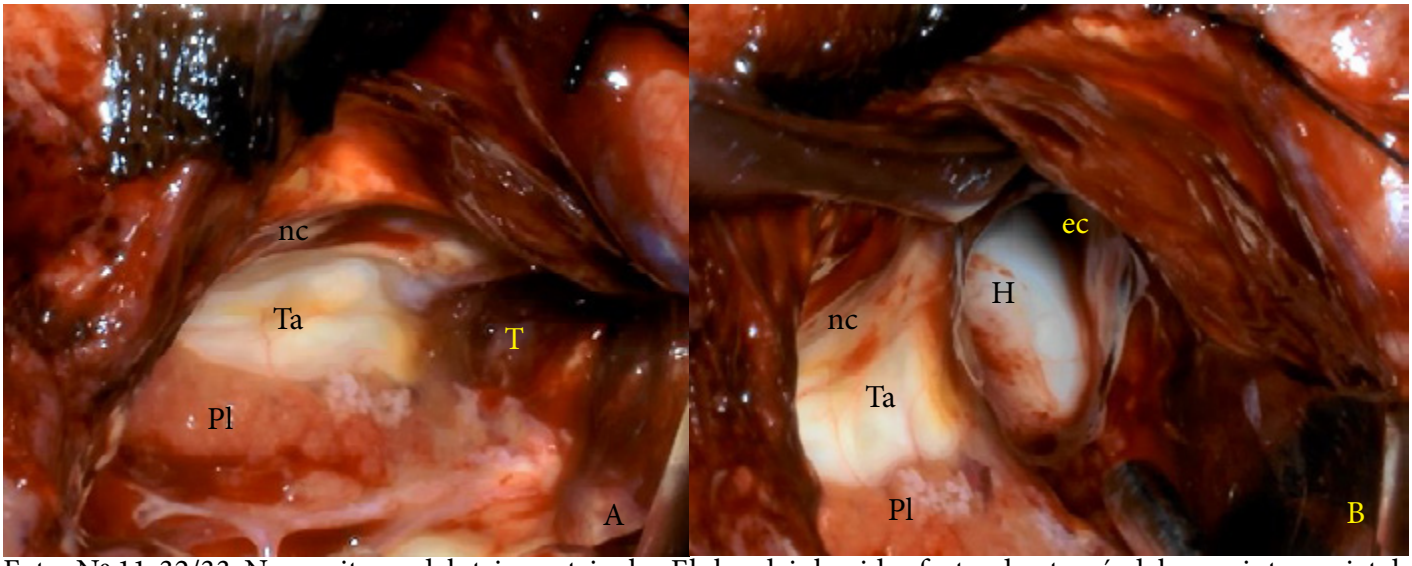

Fotos Nº 11-32/33 : Neurocitoma del atrio ventricular. El abordaje ha sido efectuado a través del surco interparietal. En A se ve el tálamo (Ta), el núcleo caudado (nc) y el plexo coroideo (Pl). El tumor (T) ocupa el atrio. En B una vez resecado el tumor, se visualiza la prolongación temporal, con el hipocampo (H) y la eminencia colateral (ec)

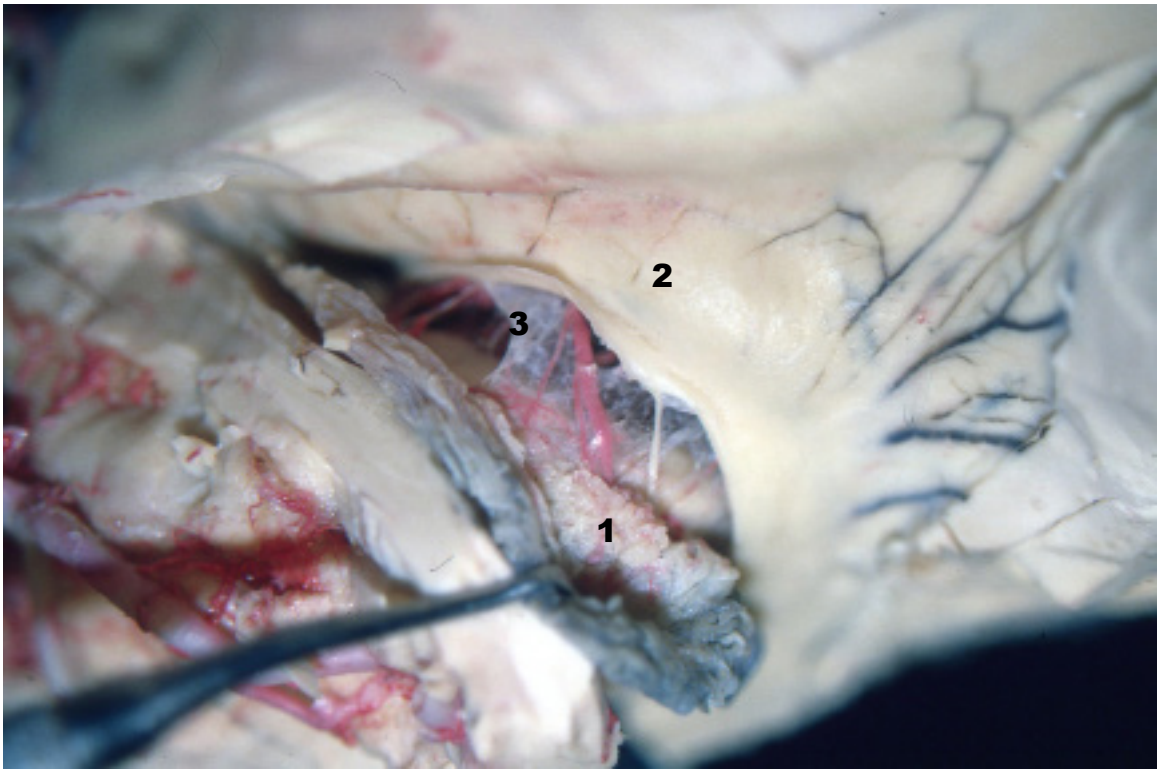

Foto Nº 11-34 : Cisura coroidea. El plexo coroideo (1) se inserta mediante la tenia fornicis (3)al fórnix (2), y con la tenia talami o coroidea al tálamo. Los vasos atraviesan la tenia talami para alcanzar el plexo, por lo cual es conveniente abordar la cisura a través de la tenia fornicis.

Las arterias coroideas tienen un trayecto endoventricular, pero existen elementos arteriales que presentan una relación más mediata con la cavidad, como es el caso de la **arteria pericallosa** separada de la misma por el cuerpo calloso, o bien la **arteria cerebral posterior** relacionada con el asta temporal, corriendo en la cisterna ambiens y relacionándose con dicha prolongación ventricular por medio de la cisura coroidea.

SISTEMA VENOSO VENTRICULAR

Las venas ventriculares recorren las paredes cavitarias, como elementos claramente visibles. Existen 2 sistemas que recogen la sangre venosa. A nivel del asta frontal y cuerpo del ventrículo lateral el drenaje se hace por la **vena cerebral interna** (VCI). Esta se forma a nivel del Monro por la confluencia de las **venas septal anterior, estrío-talámica** y **coroidea superior** (foto 11-38) formando un reparo radiológico visible en las angiografías conocido como ángulo venoso En la porción posterior del cuerpo del ventrículo, por detrás de la estrío-talámica, desemboca en la VCI, una vena que corre

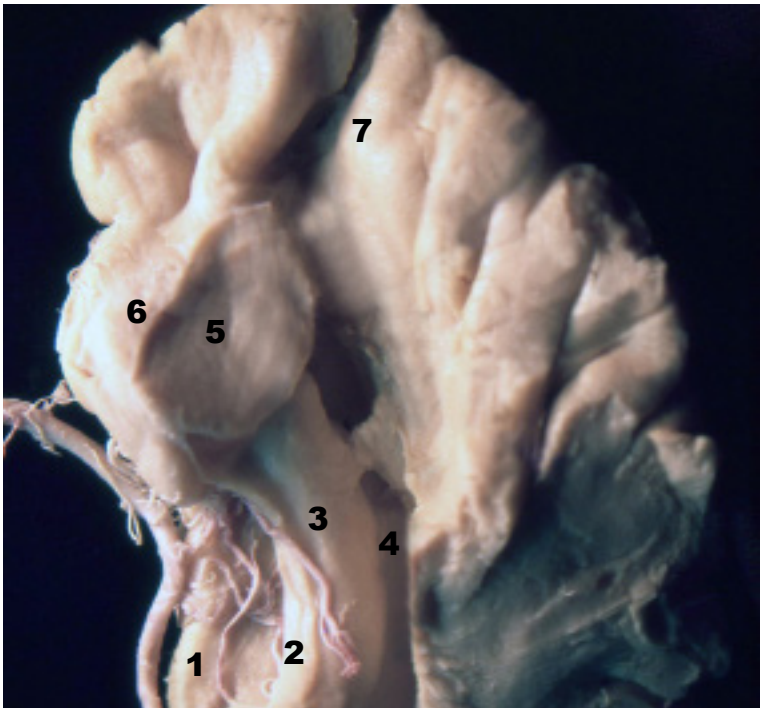

Foto Nº 11-35 : Cara superior del lóbulo temporal. Se observa el giro parahipocampal, con ramos arteriales hipocampales procedentes de la cerebral posterior. La fimbria (2) oculta al giro dentado 3-Hipocampo 4-Eminencia colateral 5-Complejo nuclear amigdalino, con su expresión externa el giro semilunar (6) 7-Plano polar.

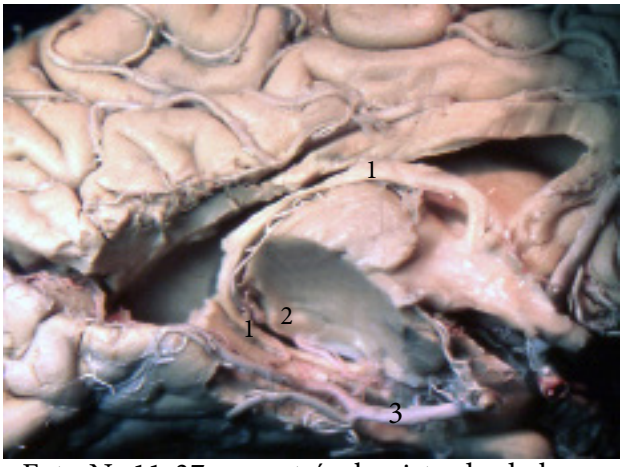

Foto Nº 11-37 : ventrículo visto desde la cara medial del hemisferio. La cisura coroidea es una hendidura en forma de C abierta hacia adelante entre el fórnix (1) y el tálamo (2) 3-Arteria cerebral posterior. Obsérvese la coroidea póstero-medial rodeando el talamo.

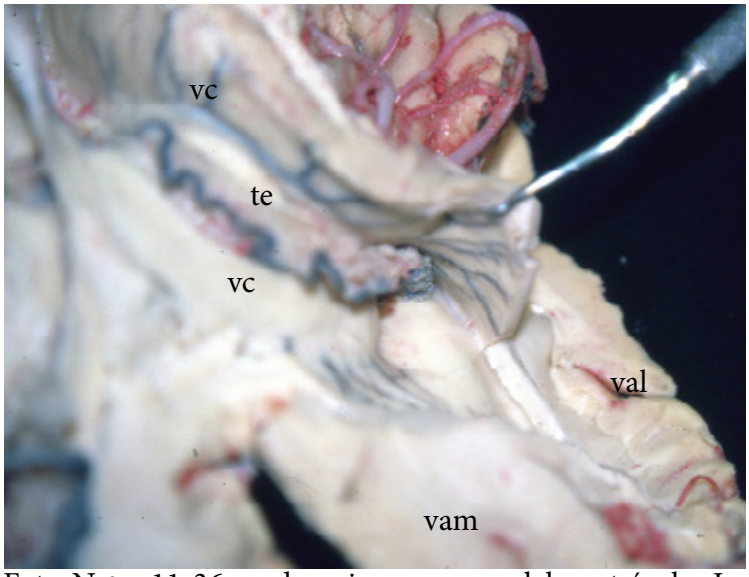

Foto N º 11-36 : drenaje venoso del ventrículo. La vena tálamo-estriada va en el surco opto-estriado recibiendo las venas caudadas (vc). La vena coroidea (vc) va hacia adelante para unirse a la tálamo-estriada. Las venas atriales mediales (vam) y laterales (val) son visibles.

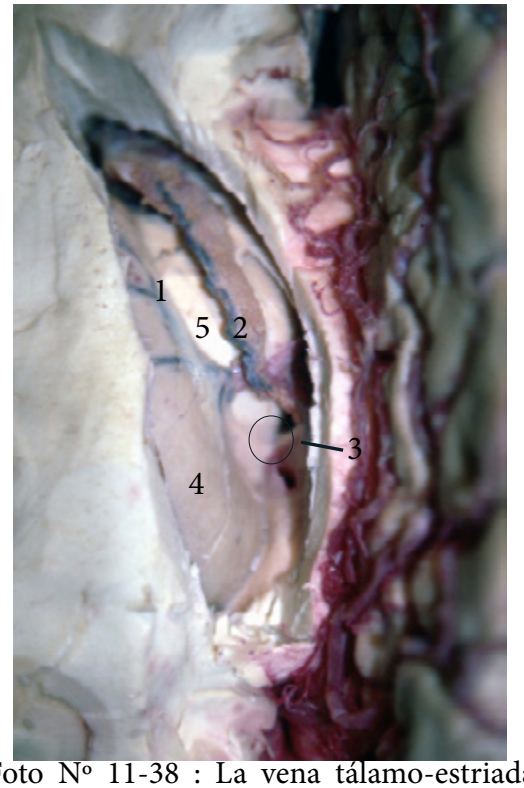

Foto Nº 11-38 : La vena tálamo-estriada (1), que cursa entre el caudado (4) y el tálamo (5), se une con la vena coroidea superior (2) y la septal anterior(3) para formar la cerebral interna

perpendicular al eje mayor del tálamo, llamada **vena tálamo-caudada.** La misma, guarda una relación inversamente proporcional en su desarrollo con la estrío-talámica, de manera tal que si ésta última es muy pequeña o inexistente, la tálamo-caudada se hace prominente y se desplaza algo hacia adelante, pero sin alcanzar el Monro. Esto daría la impresión de un desplazamiento del ángulo venoso hacia atrás, sugiriendo lesión por masa, pero sólo se trataría de una variante anatómica.

Las **venas caudadas anteriores**, que recogen la sangre de la cabeza del núcleo caudado, drenan en la estrío-talámica mientras que las **venas caudadas posteriores** lo hacen en la estrío-talámica o en la tálamo-caudada de acuerdo a la que predomine.

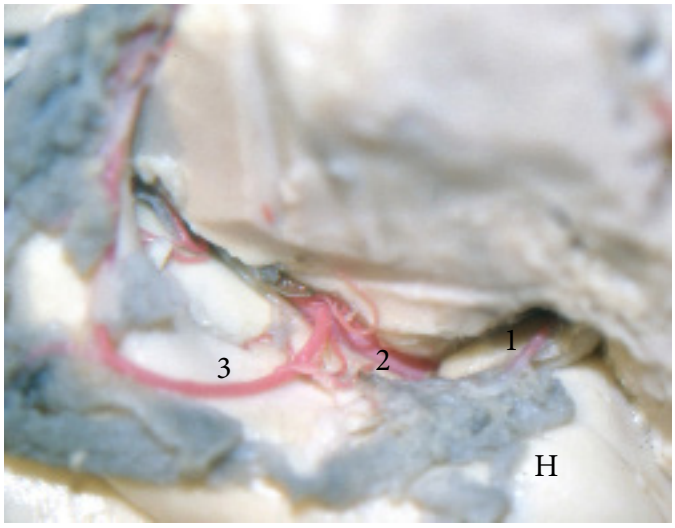

Foto Nº 11-39 : irrigación ventricular. Por delante y arribando desde la cisterna crural, encontramos a la coroidea anterior (1). Desde la cerebral posterior (2) surgen las coroideas póstero-laterales (3). Hay una relación inversamente proporcional entre el desarrollo de la coroidea anterior con las póstero-laterales. H: hipocampo.

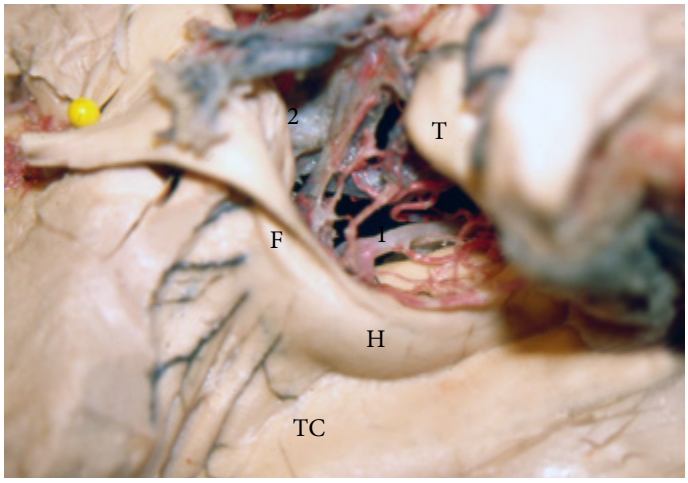

Foto Nº 11-41 : Cisura coroidea. La misma ha sido ampliamente abierta, con el tálamo (T) hacia arriba y el fornix (F) abajo. La arteria cerebral posterior (1) suministra allí las hipocampales, alguna coroidea póstero-lateral y el pedículo tálamo-geniculado. En un plano más profundo se nota la vena basal de Rosenthal. TC: trígono colateral.

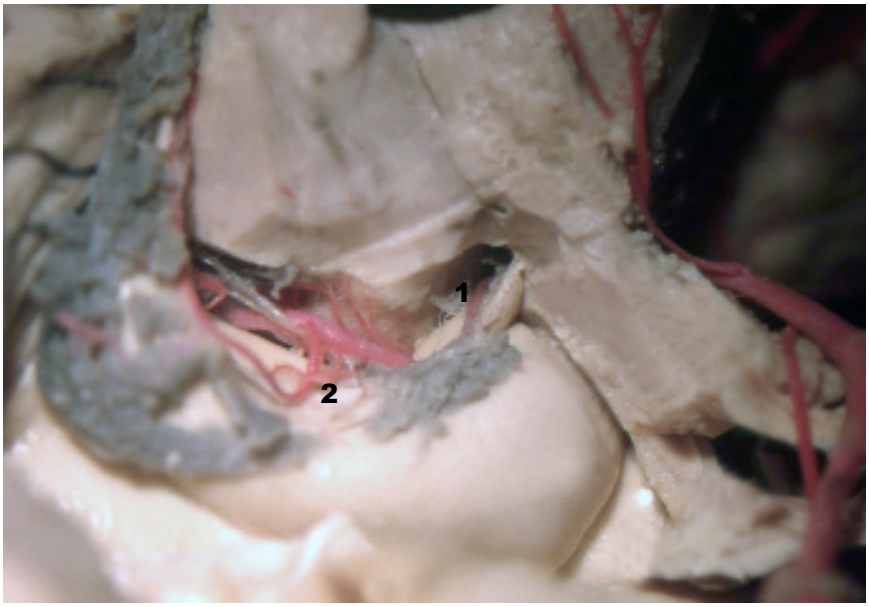

Foto Nº 11-40 : Irrigación ventricular: la coroidea anterior (1), cabalga sobre el uncus, para alcanzar el extremo anterior del plexo coroideo. La o las coroideas póstero-laterales (2) nacen de la cerebral posterior o sus ramas. Hay una relación inversamente proporcional entre ellas.

A nivel del atrio las venas se dividen en **atriales mediales** y **laterales**. Aquellas corren sobre el bulbo y el **calcar avis** y suelen perforar la **comisura foricis** para desembocar en la VCI o en la basal. Las venas atriales laterales se reúnen en un tronco común que se dirige a la VCI o la basal.

Las venas del asta temporal se reúnen a nivel del punto coroideo inferior formando la **vena ventricular inferior**, que a su vez recibe la **vena amigdalina**. A partir de este punto y con el aporte de las **venas cerebral anterior** y **cerebral media profunda** se origina la **vena basal de Rosenthal**. La arriba mencionada, vena ventricular drena el borde lateral del asta temporal y el techo. El piso, drena a través de un conjunto de venas, de dirección transversa o perpendicular al eje del hipocampo y que se reunirán en las **venas hipocampales longitudinales,** las que luego de pasar a través de la cisura coroidea, volcarán su contenido en la vena basal.

Ambos sistemas, cuyos efectores finales son la cerebral interna y la vena basal desembocan en la **ampolla o vena de Galeno.**

LECTURAS RECOMENDADAS DE VENTRICULOS LATERALES

Carrasco R1, Pedrosa M, Pascual JM, Navas M, Liberal R, Sola RG: Cavernous angiomas of the lateral ventricles. Acta Neurochir (Wien). 2009

Carrasco R1, Pedrosa M, Pascual JM, Navas M, Liberal R, Sola RG: Cavernous angiomas of the lateral ventricles. Acta Neurochir (Wien). 2009 Feb;151(2):149-54.

Goel A, Shah A, Ramdasi R, Patni N: Orbital cortical approach to lesions around the frontal horn of the lateral ventricle: indication and surgical parameters. Acta Neurochir (Wien). 2014 Apr;156(4):825-30.

Güngör A, Baydin S, Middlebrooks EH, Tanriover N, Isler C, Rhoton AL Jr: The white matter tracts of the cerebrum in ventricular surgery and hydrocephalus. J Neurosurg. 2016 Jun 3:1-27.

Izci Y, Seçkin H, Ateş O, Başkaya MK: Supracerebellar

transtentorial transcollateral sulcus approach to the atrium of the lateral ventricle: microsurgical anatomy and surgical technique in cadaveric dissections. Surg Neurol. 2009 Nov;72(5):509-14; discussion 514.

Kasowski H, Piepmeier JM: Transcallosal approach for tumors of the lateral and third ventricles. Neurosurg Focus. 2001 Jun 15;10(6):E3.

Kawashima M, Li X, Rhoton AL Jr, Ulm AJ, Oka H, Fujii K: Surgical approaches to the atrium of the lateral ventricle: microsurgical anatomy. Surg Neurol. 2006 May;65(5):436-45.

Madhukar M, Choudhary AK, Boal DK, Dias MS, Iantosca MR: Choroid plexus: normal size criteria on neuroimaging. Surg Radiol Anat. 2012 Dec;34(10):887-95.

Mahaney KB, Abdulrauf SI: Anatomic relationship of the optic radiations to the atrium of the lateral ventricle: description of a novel entry point to the trigone. Neurosurgery. 2008 Oct;63(4 Suppl 2):195-202; discussion 202-3.

Marinković S, Gibo H, Filipović B, Dulejić V, Piscević I: Microanatomy of the subependymal arteries of the lateral ventricle. Surg Neurol. 2005 May;63(5):451-8; discussion 458.

Nagata S, Rhoton AL Jr, Barry M: Microsurgical anatomy of the choroidal fissure. Surg Neurol. 1988 Jul;30(1):3-59.

Nayar VV, DeMonte F, Yoshor D, Blacklock JB, Sawaya R: Surgical approaches to meningiomas of the lateral ventricles. Clin Neurol Neurosurg. 2010 Jun;112(5):400-5.

Nayar VV, Foroozan R, Weinberg JS, Yoshor D: Preservation of visual fields with the inferior temporal gyrus approach to the atrium. J Neurosurg. 2009 Apr;110(4):740-3.

Nishizaki T, Ikeda N, Nakano S, Okamura T, Abiko S: Occipital inter-hemispheric approach for lateral ventricular trigone meningioma. Acta Neurochir (Wien). 2009 Dec;151(12):1717-21.

Peltier J, Baroncini M, Zunon-Kipré Y, Haidara A, Havet E, Foulon P, Page C, Lejeune JP, Le Gars D: Arteries and veins of the lateral ventricle. Neurochirurgie. 2011 Sep-Dec;57(4-6):156-60.

Peltier J, Lejeune JP, Nicot B, Capel C, Baroncini M, Fichten A, Toussaint P, Desenclos C, Lefranc M, Le Gars D: Subependymomas of lateral ventricle. Analysis of our series and review of literature. Neurochirurgie. 2011 Sep-Dec;57(4-6):210-4.

Peltier J, Nicot B, Baroncini M, Zunon-Kipré Y, Haidara A, Havet E, Foulon P, Page C, Lejeune JP, Le Gars D: Anatomy of the periventricular white matter. Neurochirurgie. 2011 Sep-Dec;57(4-6):151-5.

Pujari VB, Jimbo H, Dange N, Shah A, Singh S, Goel A: Fiber dissection of the visual pathways: analysis of the relationship of optic radiations to lateral ventricle: a cadaveric study. Neurol India. 2008 Apr-Jun;56(2):133-7.

Rhoton AL Jr: The lateral and third ventricles. Neurosurgery. 2002 Oct;51(4 Suppl):S207-71.

Saito R, Kumabe T, Sonoda Y, Kanamori M, Mugikura S, Takahashi S, Tominaga T: Infarction of the lateral posterior choroidal artery territory after manipulation of the choroid plexus at the atrium: causal association with subependymal artery injury. J Neurosurg. 2013 Jul;119(1):158-63.

Shinoura N, Suzuki Y, Tsukada M, Yoshida M, Yamada R, Tabei Y, Saito K, Koizumi T, Yagi K: Deficits in the left inferior longitudinal fasciculus results in impairments in object naming. Neurocase. 2010 Apr;16(2):135-9.

Sindou M, Guenot M: Surgical anatomy of the temporal lobe for epilepsy surgery. Adv Tech Stand Neurosurg. 2003;28:315-43.

Timurkaynak E, Rhoton AL Jr, Barry M: Microsurgical anatomy and operative approaches to the lateral ventricles. Neurosurgery. 1986 Nov;19(5):685-723.

Toma AK, Camp S, Watkins LD, Grieve J, Kitchen ND: External ventricular drain insertion accuracy: is there a need for change in practice?. Neurosurgery. 2009 Dec;65(6):1197-200; discussion 1200-1.

Vandewalle G, Beuls E, Vanormelingen L, Vandersteen M: Accessory intraventricular prominence of the occipital horn of the lateral ventricle. J Neurosurg. 2003 Jul;99(1):151-5.

Wang S, Salma A, Ammirati M: Posterior interhemispheric transfalx transprecuneus approach to the atrium of the lateral ventricle: a cadaveric study. J Neurosurg. 2010 Nov;113(5):949-54.