

RECIDIVA DE HERNIA DE DISCO LUMBAR: TRATAMIENTO PERCUTÁNEO CON OXÍGENO- OZONO.

Gabriel Pauletti, Iván Aznar, Gustavo Foa Torre

Servicio de Neurocirugía , Instituto Médico Río Cuarto, Río Cuarto, Córdoba, Argentina.

SUMMARY

Objective: To describe the treatment of a recurrent lumbar disc herniation with oxygen-ozone injection.

Description: A 46 years-old worker who had a L4/L5 discectomy, suffered recurrent right sciatica after 2 months. The MRI showed a recurrent disc herniation.

Intervention: The patient was treated with 10 sessions of percutaneous oxygen-ozone therapy injection in the lumbar spine. Paravertebral injections consisted on the administration of 60 ml of oxygen-ozone at a concentration of 30 mcg/ml, applied in 4 different sites of the paravertebral area over the pathological level. We did not use anesthetics or steroids.

Conclusion: This technique was simple, had no risks and offered to the patient an option to surgery.

Key words: Percutaneous treatment, recurrent disc herniation, oxygen-ozone therapy injection, lumbar spine.

Palabras clave: columna lumbar, oxígeno-ozono, recidiva discal, tratamiento percutáneo

INTRODUCCIÓN

El índice de fracaso de la discectomía lumbar realizada con el fin de proporcionar alivio del dolor a largo plazo se ubica entre el 8% y 25%¹. Con el fin de evitar estas complicaciones, reducir los costos de hospitalización y obtener una rápida reincorporación del paciente a sus tareas habituales, han aparecido diferentes procedimientos percutáneos como: quimionucleolisis, discectomía lumbar percutánea automatizada, descompresión del disco con láser, nucleoplastia, etc. Recientemente un nueva clase de tratamiento ha sido propuesto para las hernias de disco: la aplicación de oxígeno-ozono, a nivel intradiscal y en los músculos paravertebrales^{2,3}. Las diferentes formas en las que actúa el ozono (O₃) como analgésico-antiinflamatorio, en la oxidación de los proteoglicanos y mejorando la microcirculación, explicarían su eficacia en el conflicto disco radicular²

DESCRIPCIÓN DEL CASO

Paciente, trabajador en la construcción de 46 años, que presentó, después de un esfuerzo, síntomas de compresión radicular L5 derecho. Se le realizó una resonancia magnética (IRM) de columna lumbosacra donde se identificó un voluminoso fragmento discal extruido, migrado y descendente

a nivel L4/L5 derecho (Fig. 1). Al no responder al tratamiento médico fue operado el 9/12/03, con técnica convencional, en otra institución.

Al reintegrarse a los 2 meses a su actividad laboral, aparecieron los mismos síntomas. Recibió tratamiento

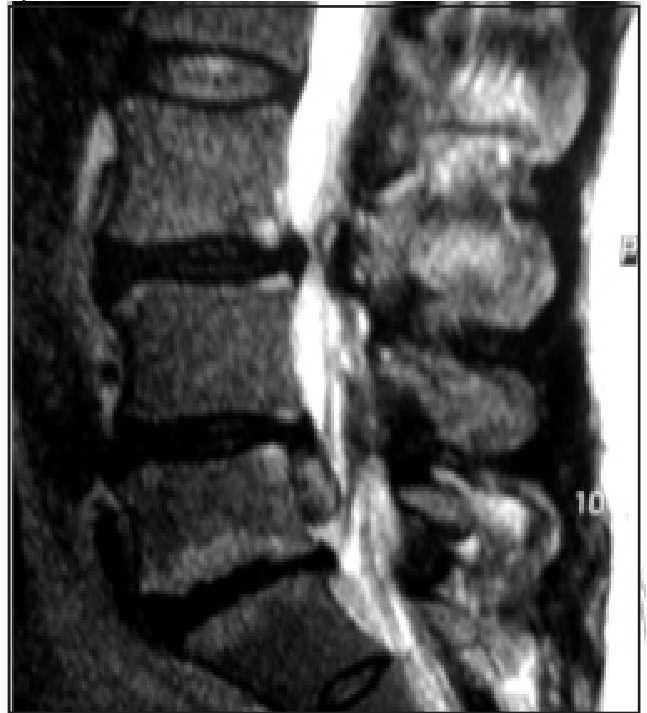

Fig. 1. IRM: voluminoso fragmento discal extruido, migrado y descendente L4/L5 derecho.

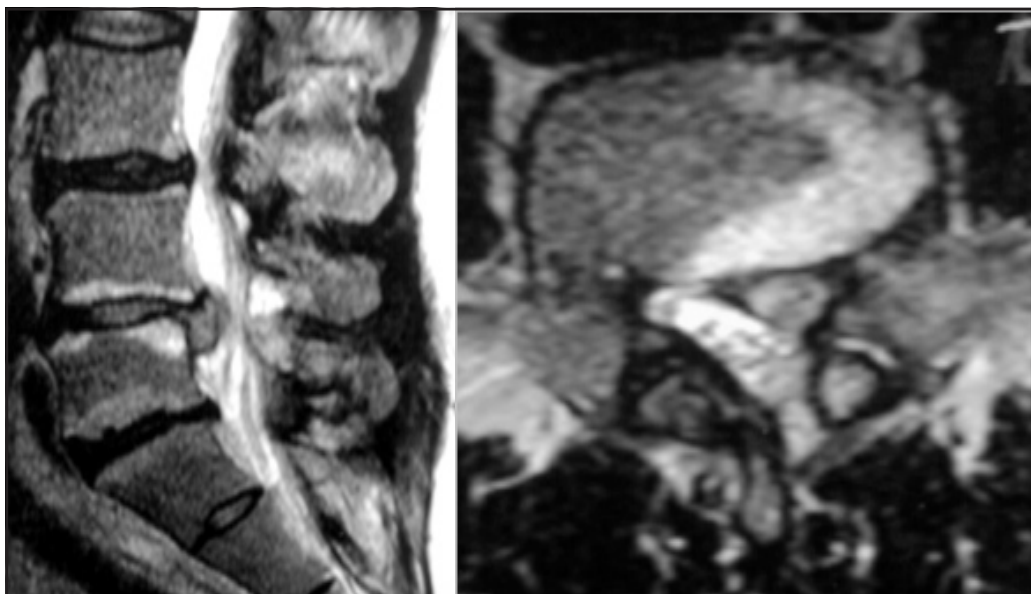


Fig. 2. IRM con gadolinio: a los 2 meses post cirugía, observándose la recidiva de hernia discal con cambios inflamatorios periféricos.

conservador por 60 días, aproximadamente, no teniendo una respuesta favorable. Se le realizó una nueva IRM lumbar con gadolinio el día 7/04/04, observándose una recidiva de hernia discal, con cambios inflamatorios periféricos (Fig. 2).

Propusimos al paciente una reintervención con técnicas microquirúrgicas, pero fue rechazada por el enfermo. Decidimos entonces realizar (12/06/04) un tratamiento mínimamente invasivo con oxígeno-ozonoterapia (O₃). Se realizaron 10 sesiones en músculos paravertebrales, de 60 ml de O₃ a una concentración de 30 microgramos por ml. divididos en 4 sitios de inyección de cada lado y a 1 cm de la línea media y una profundidad calculada anteriormente por tomografía computada en el primer procedimiento, teniendo como epicentro el nivel del disco comprometido (Fig 3). No se utilizó anestesia, ni corticoides, durante las

diferentes sesiones.

Presentó mejoría en la tercera aplicación, suspendiendo los analgésicos, reincorporándose a su actividad laboral en forma progresiva a los 45 días. No se identificó recidiva de hernia discal ni cambios inflamatorios en las IRM de control realizadas a los 6 meses (Fig. 4), presentando un resultado excelente de acuerdo a la escala de Macnab modificada para ozonoterapia².

DISCUSIÓN

Los índices de recidivas de hernia de disco lumbar citados en la bibliografía, por diferentes autores se ubican entre el 3% y 19%, siendo los índices mas altos en series en el que el seguimiento fue mas prolongado⁴. El tratamiento inicial recomendado es el mismo que se indica para toda hernia de disco lumbar, debiéndose aplicar medidas no

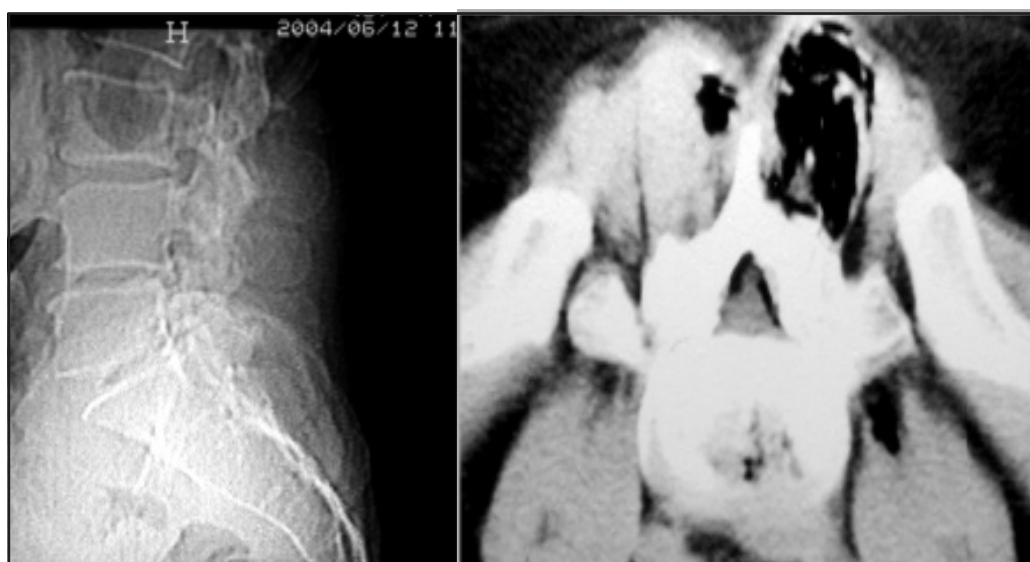

Fig. 3. TAC posterior a la aplicación de ozono, observándose O₃ en región muscular y peridural.

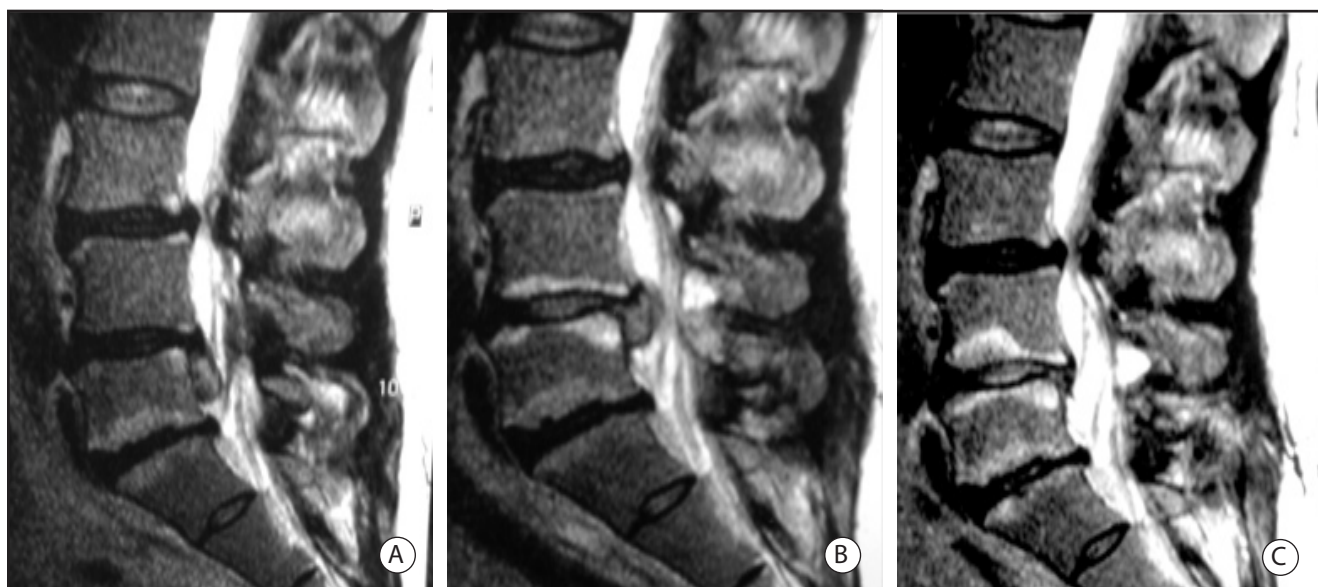

Fig. 4. IRM con gadolinio: A. Prequirúrgica. B. Postoperatoria a los 2 meses C. Postratamiento con O₃ a los 6 meses, con desaparición completa de su hernia y sin cambios inflamatorios

quirúrgicas siempre que el paciente no presente déficit neurológico progresivo, síndrome de cauda equina o dolor incoercible⁵.

El desarrollo de las técnicas con invasión mínima para el tratamiento de la hernia de disco representan un esfuerzo y un desafío por parte de los neurocirujanos, neurorradiólogos, etc., con el fin de evitar el tratamiento quirúrgico y de ésta manera poder reducir las complicaciones inmediatas y tardías.

Existe una amplia bibliografía con respecto a los efectos del O₃ en la microcirculación, en su acción analgésica, antiinflamatoria e inmunológica^{2,3}. Actuando con dichas propiedades en el conflicto disco/radicular, alterado por diferentes productos neurotóxicos provenientes de núcleo pulposo. El ozono no presenta efectos adversos importantes y su contraindicación sería: alergia al ozono, el embarazo, trastorno de coagulación, infarto de miocardio reciente, etc².

CONCLUSIÓN

El caso que presentamos proporciona evidencia, sobre nuevas técnicas mínimamente invasivas, que deberían ser tenidas como una opción para tratar la recidiva de hernia de disco.

Bibliografía

1. Law JD, Lehman RAW, Kirsh WM. Reoperation after lumbar intervertebral disc surgery. *J Neurosurg* 1978; 48: 259-63.

2. Muto M, Avella F. Percutaneous treatment of herniated lumbar disc by intradiscal oxygen-ozone injection. *Intervent Neuroradiol* 1998; 4: 279-286.
3. Andreula CF, Simonetti L, Fabio de Santis, Agati R, Ricci R, Leonardi M, Minimally invasive oxygen-ozone therapy for lumbar disk herniation. *AJNR Am J Neuroradiol* 2003; 24: 996-1000.
4. Herron L. Recurrent lumbar disc herniation: results of repeat laminectomy and discectomy. *J Spinal Disord* 1994; 7: 161-6.
5. Caspar W, Campbell B, Barbier DD, Kretschmer R, Gotfried Y: The Caspar microsurgical discectomy and comparison with a conventional standard lumbar lumbar disc procedure. *Neurosurgery* 1991; 28:78-86.
6. Cornefjord M, Olmaker K, Farley DB, Weinten JN, Rydevik B. Neuropeptide changes in compressed spinal nerve roots. *Spine* 1995; 20: 670-3.